This is a digital copy of a book that was preserved for generations on library shelves before it was carefully scanned by Google as part of a project to make the world's books discoverable online.

It has survived long enough for the copyright to expire and the book to enter the public domain. A public domain book is one that was never subject to copyright or whose legal copyright term has expired. Whether a book is in the public domain may vary country to country. Public domain books are our gateways to the past, representing a wealth of history, culture and knowledge that's often difficult to discover.

Marks, notations and other marginalia present in the original volume will appear in this file - a reminder of this book's long journey from the publisher to a library and finally to you.

Usage guidelines

Google is proud to partner with libraries to digitize public domain materials and make them widely accessible. Public domain books belong to the public and we are merely their custodians. Nevertheless, this work is expensive, so in order to keep providing this resource, we have taken steps to prevent abuse by commercial parties, including placing technical restrictions on automated querying.

We also ask that you:

+ *Make non-commercial use of the files* We designed Google Book Search for use by individuals, and we request that you use these files for personal, non-commercial purposes.
+ *Refrain from automated querying* Do not send automated queries of any sort to Google's system: If you are conducting research on machine translation, optical character recognition or other areas where access to a large amount of text is helpful, please contact us. We encourage the use of public domain materials for these purposes and may be able to help.
+ *Maintain attribution* The Google "watermark" you see on each file is essential for informing people about this project and helping them find additional materials through Google Book Search. Please do not remove it.
+ *Keep it legal* Whatever your use, remember that you are responsible for ensuring that what you are doing is legal. Do not assume that just because we believe a book is in the public domain for users in the United States, that the work is also in the public domain for users in other countries. Whether a book is still in copyright varies from country to country, and we can't offer guidance on whether any specific use of any specific book is allowed. Please do not assume that a book's appearance in Google Book Search means it can be used in any manner anywhere in the world. Copyright infringement liability can be quite severe.

About Google Book Search

Google's mission is to organize the world's information and to make it universally accessible and useful. Google Book Search helps readers discover the world's books while helping authors and publishers reach new audiences. You can search through the full text of this book on the web at `http://books.google.com/`

A propos de ce livre

Ceci est une copie numérique d'un ouvrage conservé depuis des générations dans les rayonnages d'une bibliothèque avant d'être numérisé avec précaution par Google dans le cadre d'un projet visant à permettre aux internautes de découvrir l'ensemble du patrimoine littéraire mondial en ligne.

Ce livre étant relativement ancien, il n'est plus protégé par la loi sur les droits d'auteur et appartient à présent au domaine public. L'expression "appartenir au domaine public" signifie que le livre en question n'a jamais été soumis aux droits d'auteur ou que ses droits légaux sont arrivés à expiration. Les conditions requises pour qu'un livre tombe dans le domaine public peuvent varier d'un pays à l'autre. Les livres libres de droit sont autant de liens avec le passé. Ils sont les témoins de la richesse de notre histoire, de notre patrimoine culturel et de la connaissance humaine et sont trop souvent difficilement accessibles au public.

Les notes de bas de page et autres annotations en marge du texte présentes dans le volume original sont reprises dans ce fichier, comme un souvenir du long chemin parcouru par l'ouvrage depuis la maison d'édition en passant par la bibliothèque pour finalement se retrouver entre vos mains.

Consignes d'utilisation

Google est fier de travailler en partenariat avec des bibliothèques à la numérisation des ouvrages appartenant au domaine public et de les rendre ainsi accessibles à tous. Ces livres sont en effet la propriété de tous et de toutes et nous sommes tout simplement les gardiens de ce patrimoine. Il s'agit toutefois d'un projet coûteux. Par conséquent et en vue de poursuivre la diffusion de ces ressources inépuisables, nous avons pris les dispositions nécessaires afin de prévenir les éventuels abus auxquels pourraient se livrer des sites marchands tiers, notamment en instaurant des contraintes techniques relatives aux requêtes automatisées.

Nous vous demandons également de:

+ *Ne pas utiliser les fichiers à des fins commerciales* Nous avons conçu le programme Google Recherche de Livres à l'usage des particuliers. Nous vous demandons donc d'utiliser uniquement ces fichiers à des fins personnelles. Ils ne sauraient en effet être employés dans un quelconque but commercial.

+ *Ne pas procéder à des requêtes automatisées* N'envoyez aucune requête automatisée quelle qu'elle soit au système Google. Si vous effectuez des recherches concernant les logiciels de traduction, la reconnaissance optique de caractères ou tout autre domaine nécessitant de disposer d'importantes quantités de texte, n'hésitez pas à nous contacter. Nous encourageons pour la réalisation de ce type de travaux l'utilisation des ouvrages et documents appartenant au domaine public et serions heureux de vous être utile.

+ *Ne pas supprimer l'attribution* Le filigrane Google contenu dans chaque fichier est indispensable pour informer les internautes de notre projet et leur permettre d'accéder à davantage de documents par l'intermédiaire du Programme Google Recherche de Livres. Ne le supprimez en aucun cas.

+ *Rester dans la légalité* Quelle que soit l'utilisation que vous comptez faire des fichiers, n'oubliez pas qu'il est de votre responsabilité de veiller à respecter la loi. Si un ouvrage appartient au domaine public américain, n'en déduisez pas pour autant qu'il en va de même dans les autres pays. La durée légale des droits d'auteur d'un livre varie d'un pays à l'autre. Nous ne sommes donc pas en mesure de répertorier les ouvrages dont l'utilisation est autorisée et ceux dont elle ne l'est pas. Ne croyez pas que le simple fait d'afficher un livre sur Google Recherche de Livres signifie que celui-ci peut être utilisé de quelque façon que ce soit dans le monde entier. La condamnation à laquelle vous vous exposeriez en cas de violation des droits d'auteur peut être sévère.

À propos du service Google Recherche de Livres

En favorisant la recherche et l'accès à un nombre croissant de livres disponibles dans de nombreuses langues, dont le français, Google souhaite contribuer à promouvoir la diversité culturelle grâce à Google Recherche de Livres. En effet, le Programme Google Recherche de Livres permet aux internautes de découvrir le patrimoine littéraire mondial, tout en aidant les auteurs et les éditeurs à élargir leur public. Vous pouvez effectuer des recherches en ligne dans le texte intégral de cet ouvrage à l'adresse `http://books.google.com`

PRESS 5121
SHELF L.
No 20

6000152280

16544 d. c 107.

Frederick Symonds M.A.
Magd. Coll. Oxon.

RADCLIFFE LIBRARY
UNIVERSITY
-5 MAR 1925
MUSEUM
OXFORD

ATLAS

D'ANATOMIE DESCRIPTIVE.

RADCLIFFE LIBRARY
UNIVERSITY
- 5 MAR 1925
MUSEUM
OXFORD

IMPRIMÉ PAR BÉTHUNE ET PLON.

ATLAS
D'ANATOMIE DESCRIPTIVE
DU
CORPS HUMAIN,

PAR

M. C. BONAMY,

DOCTEUR EN MÉDECINE, PROFESSEUR PARTICULIER D'ANATOMIE ET DE PHYSIOLOGIE, ETC.,

ET

M. ÉMILE BEAU,

DESSINATEUR.

Première Partie.

OSTÉOLOGIE, SYNDESMOLOGIE, MYOLOGIE.

RADCLIFFE LIBRARY
UNIVERSITY
-5 MAR 1925
MUSEUM
OXFORD

PARIS.

FORTIN, MASSON ET Cie,

1, PLACE DE L'ÉCOLE-DE-MÉDECINE.

MÊME MAISON, CHEZ LÉOPOLD MICHELSEN, A LEIPZIG.

M DCCC XLIV.

AVERTISSEMENT.

Nous nous sommes proposé de suivre dans cet ouvrage le plan adopté par M. le professeur Cruveilhier dans la seconde édition de son *Traité d'anatomie descriptive;* nous avons donc dû laisser de côté plusieurs muscles qui trouveront place dans la *Splanchnologie*, à côté des organes auxquels ils appartiennent.

Nous avons séparé de l'appareil locomoteur les muscles de la face; ces muscles, aujourd'hui mieux connus, constituent un appareil musculaire spécial que nous plaçons en tête des organes des sens.

Avec les muscles, nous avons représenté un certain nombre d'aponévroses qui font partie intégrante des muscles, constituent leur moyen d'insertion, et peuvent par conséquent être considérées comme des tendons déployés en membranes.

Quant aux aponévroses de contention des muscles, nous les représenterons en même temps que les vaisseaux; ce rapprochement, au point de vue chirurgical, présente les plus grands avantages.

Nous n'avons point oublié la promesse que nous avions faite de donner un *Traité des préparations anatomiques;* mais nous avons dû renoncer au plan que nous nous étions proposé. Le *Traité des préparations anatomiques* formera un volume distinct qui sera donné gratuitement aux souscripteurs, avec la dernière partie de cet ouvrage.

Joanni Cruveilhier

In Saluberrima Facultate medicinæ Parisiensi professori,
Academiæ regiæ medicinæ Socio, nosocomiorum Parisiensium medico,
Societatis anatomicæ præsidi, &c. &c.

In me multa contulisti beneficia; ad honorem maximum provectus fui, cùm elegisti me prosectorem tuum, et socium, ut ità dicam, laborum tuorum. Sic mihi datum fuit colere, te duce et exemplare, anatomen, arduam, sed tam magni ponderis, scientiam, præ omnibus tibi caram, quâ quærimus in corpore jam vitâ derelicto mysteria quæ vivum recondita tenuerat.

Ob tanta, maxima est gratitudo mea; at quibus verbis eam proferam, nescio; tu verò beneficiis cumulum posueris, si permiseris insigni nomine tuo in dicatione exornari opus hocce tuis oculis elaboratum, consiliis tuis multotiès emendatum, auspiciisque tuis in lucem editum

A discipulo et prosectore tibi addictissimo,

C. Bonamy.

A Monsieur

le Professeur Cruveilhier

Monsieur,

Vous avez encouragé mes premiers efforts dans l'art du Dessin appliqué aux Sciences médicales, en confiant, par pure bonté, à mon inexpérience, des travaux qui pouvaient honorer les Artistes les plus éminents. Veuillez, en agréant la dédicace de cet ouvrage, recevoir un bien faible témoignage de ma reconnaissance.

Emile Beau.

TABLE DES PLANCHES.

OSTÉOLOGIE ET SYNDESMOLOGIE.

Os.

COLONNE VERTÉBRALE.

Vertèbres cervicales. . . . . Pl. 1.

Première vertèbre cervicale, atlas. . . . . Pl. *id.*
Deuxième vertèbre cervicale, axis. . . . . Pl. *id.*
Septième vertèbre cervicale ou proéminente. . . . . Pl. *id.*

Vertèbres dorsales. . . . . Pl. 2.

Vertèbres lombaires . . . . . Pl. 3.

Sacrum. . . . . Pl. 4. *Fig.* 1, 2, 3, 4.
Coccyx. . . . . Pl. 4. *Fig.* 5.
Canal vertébral. . . . . Pl. 4. *Fig.* 6.

Bassin. . . . . Pl. 5.

Thorax. . . . . Pl. 6. *Fig.* 1.

Sternum. . . . . Pl. 6. *Fig.* 2.
Côtes. . . . . Pl. 6. *Fig.* 1, 3, 4.

TÊTE.

Région antérieure ou faciale. . . . . Pl. 7. *Fig.* 1.
Région postérieure. . . . . Pl. 7. *Fig.* 2.
Région latérale. . . . . Pl. 8. *Fig.* 1.
Région supérieure. . . . . Pl. 8. *Fig.* 2.
Région inférieure. . . . . Pl. 9. *Fig.* 1.
Base du crâne. . . . . Pl. 9. *Fig.* 2.

Os de la tête.

Frontal. . . . . Pl. 10. *Fig.* 1, 2.
Pariétal. . . . . Pl. 10. *Fig.* 3.
Occipital. . . . . Pl. 10. *Fig.* 4.
Temporal. . . . . Pl. 10. *Fig.* 5, 6.
Os malaire. . . . . Pl. 10. *Fig.* 7. Pl. 11. *Fig.* 3.
Éthmoïde. . . . . Pl. 10. *Fig.* 8, 9, 10.
Sphénoïde. . . . . Pl. 10. *Fig.* 11, 12.
Os maxillaires supérieurs. . . . . Pl. 11. *Fig* 1, 2.
Os palatins. . . . . Pl. 11. *Fig.* 4, 5, 6.
Vomer. . . . . Pl. 11. *Fig.* 7.
Os propre du nez. . . . . Pl. 11. *Fig.* 8.
Os unguis. . . . . Pl. 11. *Fig.* 9.
Cornets inférieurs. . . . . Pl. 11. *Fig.* 10, 11.
Os maxillaire inférieur. . . . . Pl. 11. *Fig.* 12.
Fosses nasales. . . . . Pl. 11. *Fig.* 13, 14.

Os hyoïde. . . . . Pl. 11. *Fig.* 15, 16, 17.

MEMBRES THORACIQUES.

ÉPAULE.

Omoplate. . . . . PL. 13.
Clavicule. . . . . PL. 14. *Fig.* 1, 2, 3.

BRAS.

Humérus . . . . . PL. 14. *Fig.* 4, 5.

AVANT-BRAS.

Cubitus. . . . . PL. 15. *Fig.* 1, 2, 3.
Radius. . . . . PL. 15. *Fig.* 4, 5.

MAIN.

a. *CARPE*. . . . . PL 16.

Os de la première rangée du carpe.
Scaphoïde.
Semi-lunaire.
Pyramidal.
Pisiforme.
Os de la deuxième rangée du carpe.
Trapèze.
Trapèzoïde.
Grand os.
Os crochu.

b. *METACARPE*. . . . . PL. 16.

c. *DOIGTS*.

Première phalange.
Deuxième phalange.
Troisième phalange.

MEMBRES ABDOMINAUX.

BASSIN.

Os coxaux. . . . . PL. 19.

CUISSE.

Fémur. . . . . PL. 20. *Fig.* 1, 2.
Rotule . . . . . PL. *id.* *Fig.* 5, 6.

JAMBE.

Tibia. . . . . PL. 21. *Fig.* 1, 2.
Péroné. . . . . PL. 21. *Fig.* 3, 4.

PIED.

a. *TARSE*. . . . . PL. 22.

Os de la première rangée du tarse.
Astragale.
Calcanéum.
Os de la deuxième rangée du tarse.
Scaphoïde.
Cuboïde.
Les cunéiformes.

b. *METATARSE*. . . . . Pl. 22.

c. *ORTEILS*.

Première phalange.
Deuxième phalange.
Troisième phalange.

Articulations.

ARTICULATIONS DE LA COLONNE VERTÉBRALE.

1° Articulations céphalo-rachidiennes. . . . . Pl. 12. *Fig.* 1, 2, 3, 4.

Occipito-atloïdienne. . . . . Pl. *id.*
Atloïdo-axoïdienne. . . . . Pl. *id.*
Occipito-axoïdienne. . . . . Pl. *id.*

2° Articulations rachidiennes.

Articulations des corps des vertèbres. . . . . Pl. 12. *Fig.* 5.
Union des lames. . . . . Pl. *id.* *Fig.* 6.
Union des apophyses articulaires. . . . . Pl. *id.* *Fig.* 7.
Union des apophyses épineuses. . . . . Pl. *id.* *Fig.* 8.

Articulations costo-vertébrales. . . . . Pl. 12. *Fig.* 9, 10, 11.

Articulation temporo-maxillaire. . . . . Pl. 17. *Fig.* 1, 2, 3.

Articulations chondro-sternales et chondro-costales. Pl. 17. *Fig.* 4.

ARTICULATIONS DES MEMBRES THORACIQUES.

Articulation de l'épaule.

Articulations sterno-claviculaire et costo-claviculaire. Pl. 17. *Fig.* 5, 6, 7.
Articulations acromio-claviculaire et coraco-claviculaire. Pl. 17. *Fig.* 8, 9.

Articulation scapulo-humérale . . . . . Pl. *id.* *Fig.* 8, 9.

Articulation du coude. . . . . Pl. 18. *Fig.* 1, 2, 3.

Articulations de l'avant-bras.

Articulation radio-cubitale supérieure. . . . . Pl. 18. *Fig.* 2, 3.
Articulation radio-cubitale moyenne. . . . . Pl. 18. *Fig.* 1.
Articulation radio-cubitale inférieure. . . . . Pl. 18. *Fig.* 4.

Articulations de la main.

Articulation radio-carpienne. . . . . Pl. 18. *Fig.* 5, 6, 7.
Articulation du carpe. . . . . Pl. 18. *Fig.* 5, 6, 8.
Articulations du métacarpe. . . . . Pl. *id.*
Articulations des doigts. . . . . Pl. 18. *Fig.* 9.

ARTICULATIONS DES MEMBRES INFÉRIEURS.

Articulations du bassin.

Symphyses sacro-iliaques. . . . . Pl. 23. *Fig.* 1. Pl. 23 *bis* *Fig.* 1.
Symphyse pubienne. . . . . Pl. 23. *Fig.* 2.
Ligament sous-pubien. . . . . Pl. 23. *Fig.* 2.
Ligaments sacro-sciatiques. . . . . Pl. 23. *Fig.* 1. Pl. 23 *bis*. *Fig.* 1

ARTICULATION DE LA CUISSE. . . . . PL. 23. *Fig.* 2. 3. PL. 23 *bis*, *Fig.* 1.
ARTICULATION DU GENOU. . . . . PL. 23*bis*. *Fig.* 2. 3. 4. PL. 24, *Fig.* 1, 2, 3, 4.
ARTICULATIONS DE LA JAMBE. . . . . PL. 24. *Fig.* 5.
Péronéo-tibiale supérieure. . . . . PL. *id.*
Péronéo-tibiale inférieure. . . . . PL. *id.*
Péronéo-tibiale moyenne. . . . . PL. *id.*
ARTICULATIONS DU PIED.
Articulation tibio-tarsienne. . . . . PL. 24. *Fig.* 6. PL. 24 *bis*. *Fig.* 1. 2, 3.
Articulations des os de la 1re rangée entre eux :
articulation astragalo-calcanéenne. . . . . PL. 24 *bis*. *Fig.* 3. 4. 5.
Articulations des os de la 2e rangée entre eux. PL. 24. *Fig.* 6. PL. 24 *bis*. *Fig.* 3. 4. 6.
Articulations des deux rangées entre elles. . . PL. *id.*
Articulations tarso-métatarsiennes. . . . . PL. *id.*
Articulations des orteils. . . . . PL. 24 *bis*. *Fig.* 4. 7.

MYOLOGIE ET APONÉVROLOGIE.

MUSCLES DU TRONC.

RÉGION POSTÉRIEURE DU TRONC.

Muscle trapèze. . . . . PL. 25. 31. 41. *Fig.* 1. PL. 42. 43.
Muscle grand dorsal. . . . . PL. 25. 26. 27. 31. 32. 36.
Muscle angulaire de l'omoplate. . . . . PL. 42. 44.
Muscle rhomboïde. . . . . PL. 27.
Muscle petit dentelé postérieur et supérieur. . . . PL. 27.
Muscle petit dentelé postérieur et inférieur. . . . PL. 37.
Muscle splénius. . . . . PL. 27. 28. 44.
Muscle grand complexus. . . . . PL. 27. 28. 29.
Muscle petit complexus. . . . . PL. 28. 29.
Muscle sacro-lombaire. . . . . PL. 29. 30.
Muscle long dorsal. . . . . PL. *id. id.*
Muscle transversaire épineux. . . . . PL. *id. id.*
Muscle transversaire du cou. . . . . PL. 29. 30. 45. *Fig.* 2. 3.
Muscle grand droit postérieur de la tête. . . . . PL. 29.
Muscle petit droit postérieur de la tête. . . . . PL. 29. 30.
Muscle oblique supérieur ou petit oblique. . . . . PL. *id. id.*
Muscle oblique inférieur ou grand oblique. . . . . PL. *id. id.*
Muscles inter-épineux du cou. . . . . PL. 30, 45.
Aponévroses de la région postérieure du tronc. .
Aponévroses de la région cervicale postérieure. . PL. 25. 27. 45.
Aponévroses de la région dorsale. . . . . PL. 25. 26. 27.
Aponévroses de la région lombaire. . . . . PL. 27. 37. 38. 62.

RÉGION THORACIQUE.

Muscle grand pectoral. . . . . PL. 31. 36. 43.
Muscle petit pectoral. . . . . PL. 32.
Muscle sous-clavier. . . . . PL. 32. 42.
Muscle grand dentelé. . . . . PL. 31. 32. 33. 36. 44.

RÉGION ABDOMINALE ANTÉRIEURE.

Muscle grand oblique. . . . . Pl. 31, 33, 36, 44.
Muscle petit oblique. . . . . Pl. 33, 34, 37.
Muscle transverse de l'abdomen. . . . . Pl. 34, 38, 39.
Muscle grand droit de l'abdomen. . . . . Pl. 33, 34, 37.
Muscle pyramidal. . . . . Pl. 34.
Aponévroses abdominales antérieures. . . . . Pl. 33, 34.
Canal inguinal. . . . . Pl. 46, 47, 48.
Canal crural. . . . . Pl. *id. id. id.*
Dartos. . . . . Pl. 46, *Fig.* 1.
Crémaster. . . . . Pl. *id. Fig.* 2.
Anneau ombilical. . . . . Pl. 48, *Fig.* 3, 4.

RÉGION DIAPHRAGMATIQUE.

Muscle diaphragme. . . . . Pl. 49, 50, 51.

RÉGION INTERCOSTALE.

Muscles intercostaux internes et externes. . . . . Pl. 35, 37, 39, 42.
Muscles sous-costaux. . . . . Pl. 35, *Fig.* 4.
Muscles sus-costaux. . . . . Pl. *id. Fig.* 3.
Muscle triangulaire du sternum. . . . . Pl. 39.

RÉGION ANTÉRIEURE DU COU.

Muscle sterno-cléido-mastoïdien. . . . . Pl. 25, 31, 39, 41, 43.
Muscle sterno-hyoïdien. . . . . Pl. 39, 41, *Fig.* 1. Pl. 42, 44.
Muscle scapulo-hyoïdien. . . . . Pl. 39. 41, *Fig.* 1. Pl. 42, 43, 44.
Muscle sterno-thyroïdien. . . . . Pl. 39. 41, *Fig.* 1. Pl 42. 45, *Fig.* 1.
Muscle thyro-hyoïdien. . . . . Pl. 45.
Muscle digastrique. . . . . Pl. 41, *Fig.* 1. Pl. 42, 43, 44.
Muscle stylo-hyoïdien. . . . . Pl. 41, *Fig.* 1. Pl. 42, 43, 44.
Muscle mylo-hyoïdien. . . . . Pl. 40, *Fig.* 4. 41, *Fig.* 1. Pl. 42, 43, 44, 45.
Muscle genio-hyoïdien. . . . . Pl. 40, *Fig.* 1.

RÉGION PRÉVERTÉBRALE.

Muscle grand droit antérieur de la tête. . . . . Pl. 41, *Fig.* 2.
Muscle petit droit antérieur de la tête. . . . . Pl. *id. id.*
Muscle long du cou. . . . . Pl. *id. id.*

RÉGION VERTÉBRALE LATÉRALE.

Muscles scalènes. . . . . Pl. 41, *Fig.* 2. Pl. 43. 44.
Muscle droit latéral de la tête. . . . . Pl. 41, *Fig.* 2. 45. *Fig.* 2.
Muscles inter-transversaires du cou. . . . . Pl. 45, *Fig.* 2, 3.
Muscle carré des lombes. . . . . Pl. 30. 38, *Fig.* 2..
Muscles inter-transversaires des lombes. . . . . Pl. *id. id.*

RÉGION TEMPORO-MAXILLAIRE.

Muscle masséter. . . . . Pl. 40, *Fig.* 1, 2. Pl. 43.
Muscle temporal. . . . . Pl. 40, *Fig.* 3.
Muscles ptérygoïdiens. . . . . Pl. 40, *Fig.* 4.

MUSCLES DES MEMBRES THORACIQUES.

RÉGION SCAPULAIRE.

Muscle deltoïde. . . . . Pl. 25, 31, 43.
Muscle sous-scapulaire. . . . . Pl. 52. *Fig.* 1.

Muscle sus-épineux. . . . . Pl. 52, *Fig.* 2. Pl. 54, *Fig.* 2.
Muscle sous-épineux. . . . . Pl. *id.*
Muscle petit rond. . . . . Pl. *id.*
Muscle grand rond. . . . . Pl. 52.

Région antérieure du bras.

Muscle biceps brachial . . . . . Pl. 53, *Fig.* 1. Pl. 54. 55, *Fig.* 1.
Muscle brachial antérieur. . . . . Pl. 53, *Fig.* 2. Pl. 54, *Fig.* 1. Pl. 55, *Fig.* 2.
Muscle coraco-brachial. . . . . Pl. 53, *Fig.* 1. 2. Pl. 54. *Fig.* 1.

Région postérieure du bras.

Muscle triceps brachial. . . . . Pl. 53. 54.

Région antérieure de l'avant-bras.

Muscle rond pronateur. . . . . Pl. 55, *Fig.* 1.
Muscle radial antérieur. . . . . Pl 55. *id.*
Muscle palmaire grêle. . . . . Pl. 55. *Fig.* 1.
Muscle cubital antérieur. . . . . Pl. 55, *Fig.* 1. P. 56. *Fig.* 1. P. 57. 58, *Fig.* 2
Muscle fléchisseur superficiel des doigts. . . . . Pl. 55.
Muscle fléchisseur profond. . . . . Pl. 56, *Fig.* 1.
Muscle long fléchisseur du pouce. . . . . Pl. 55. 56. *Fig.* 1.
Muscle carré pronateur. . . . . Pl. 56, *Fig.* 2.

Région externe de l'avant-bras.

Muscle long supinateur. . . . . Pl. 55, *Fig.* 1. Pl. 57, *Fig.* 1. Pl. 58, *Fig.* 1.
Muscle premier radial externe. . . . . Pl. 55, *Fig.* 2. *Id.*
Muscle second radial externe. . . . . Pl. 56, *Fig.* 1. *Id.*
Muscle court supinateur. . . . . Pl. 55. *Fig.* 2. Pl. 56. 57, *Fig.* 2.

Région postérieure de l'avant-bras.

Muscle extenseur commun des doigts. . . . . Pl. 57, *Fig.* 1. Pl. 58, *Fig.* 2.
Muscle extenseur propre du petit doigt. . . . . Pl. 57, *Fig.* 1.
Muscle cubital postérieur. . . . . Pl. 57, *Fig.* 1. Pl. 58, *Fig.* 2.
Muscle anconé. . . . . Pl. 57. *Fig.* 2. Pl. 58, *Fig.* 2.
Muscle long abducteur du pouce. . . . . Pl. 57. 58. *Fig.* 1.
Muscle court extenseur du pouce. . . . . Pl. *id. id.*
Muscle extenseur propre de l'index. . . . . Pl. *id. id.*

Région palmaire externe.

Muscle court abducteur du pouce. . . . . Pl. 59, *Fig.* 2. Pl. 60.
Muscle opposant du pouce. . . . . Pl. *id. id.*
Muscle court fléchisseur du pouce. . . . . Pl. *id. id.*
Muscle adducteur du pouce. . . . . Pl. *id. id.*

Région palmaire interne.

Muscle adducteur du petit doigt . . . . . Pl. 60.
Muscle court extenseur du petit doigt. . . . . Pl. *id.*
Muscle opposant du petit doigt. . . . . Pl. *id.*

Région palmaire moyenne.

Muscles lombricaux et tendons des muscles fléchisseurs. . . . . Pl. 59, *Fig.* 2. Pl. 60, *Fig.* 1, 2.
Muscles inter-osseux. . . . . Pl. 60, *Fig.* 3. Pl. 61.
Aponévrose palmaire et muscle palmaire cutané. . Pl. 59, *Fig.* 1.
Ligament annulaire dorsal du poignet. . . . . Pl. 57. 58.
Ligament annulaire antérieur du carpe. . . . . Pl. 59, *Fig.* 2. Pl. 60, *Fig.* 1, 2.
[illegible]s des tendons fléchisseurs. . . . . Pl. 59, *Fig.* 2. Pl. 60.
[illegible]s des tendons extenseurs. . . . . Pl. 60, *Fig.* 1

MUSCLES DES MEMBRES ABDOMINAUX.

Région pelvi-fémorale.

Muscle grand fessier. . . . . Pl. 62, 63.
Muscle moyen fessier. . . . . Pl. 64.
Muscle petit fessier. . . . . Pl. 65, *Fig.* 1.
Muscle pyramidal. . . . . Pl. 64, 65.
Muscle obturateur interne. . . . . Pl. 64, 65, 70.
Muscles jumeaux. . . . . Pl. 64. 65, *Fig.* 1, 2. Pl. 70.
Muscle carré fémoral. . . . . Pl. 64. 65, *Fig.* 1. Pl. 70.
Muscle obturateur externe. . . . . Pl. 65, *Fig.* 2. Pl. 66.

Région lombaire.

Muscle psoas-iliaque. . . . . Pl. 65. *Fig.* 2, 3. Pl. 66.

Région fémorale antérieure.

Muscle couturier. . . . . Pl. 67, *Fig.* 1. Pl. 75.
Muscle droit antérieur. . . . . Pl. 67, 72.

Région fémorale externe.

Muscle tenseur de l'aponévrose fémorale. . . . . Pl. 63. 67, *Fig.* 1.

Région fémorale interne.

Muscle droit interne. . . . . Pl. 67, *Fig.* 1. Pl. 75.
Muscle pectiné. . . . . Pl. 67.
Muscle premier adducteur. . . . . Pl. 67, 69.
Muscle second adducteur . . . . . Pl. *id. id.*
Muscle troisième adducteur. . . . . Pl. 67, 69, 70, 71, 76.
Muscle triceps fémoral. . . . . Pl. 67, 68, 70, 72, 74, 75, 76.

Région fémorale postérieure.

Muscle biceps. . . . . Pl. 64, 70, 73, 74, 76.
Muscle demi-tendineux. . . . . Pl. 64, 70, 73, 75.
Muscle demi-membraneux. . . . . Pl. 64, 70, 73.

Région jambière antérieure.

Muscle jambier antérieur. . . . . Pl. 72. 76, *Fig.* 1. Pl. 77. 80.
Muscle extenseur propre du gros orteil. . . . . Pl. 77, 80.
Muscle extenseur commun des orteils. . . . . Pl. 72. 76, *Fig.* 1. Pl. 77, 80.
Muscle péronier antérieur. . . . . Pl. 77, 80.

Région jambière postérieure.

Muscles jumeaux. . . . . Pl. 73. 78, *Fig.* 1. 80, *Fig.* 1. 81, *Fig.* 1.
Muscle plantaire grêle. . . . . Pl. 76, *Fig.* 2. Pl. 78. *Fig.* 2.
Muscle soléaire . . . . . P. 76, *Fig.* 2. 78, *Fig.* 2. 80. *Fig.* 1. 81, *Fig.* 1.
Muscle poplité . . . . . Pl. 79.
Muscle tibial postérieur . . . . . Pl. 79. 81. *Fig.* 1.
Muscle long fléchisseur commun des orteils. . . . . Pl. *id. id.*
Muscle long fléchisseur du gros orteil. . . . . Pl. *id. id.*

Région jambière externe.

Muscle long péronier latéral. . . . . Pl. 77, *Fig.* 1. Pl. 79. 80
Muscle court péronier latéral... . . . . Pl. 77, 79, 80.

Région dorsale du pied.

Muscle pédieux . . . . . Pl. 81, *Fig.* 2.

RÉGION PLANTAIRE INTERNE.

Muscle court adducteur du gros orteil. . . . . PL. 82.
Muscle court fléchisseur du gros orteil. . . . . PL. *id.*
Muscle abducteur oblique du gros orteil. . . . . PL. *id.*
Muscle abducteur transverse du gros orteil. . . . . PL. *id.*

RÉGION PLANTAIRE EXTERNE.

Muscle abducteur du petit orteil. . . . . PL. 82.
Muscle court fléchisseur du petit orteil. . . . . PL. *id.*

RÉGION PLANTAIRE MOYENNE.

Muscle court fléchisseur commun des orteils. . . . . PL. 82.
Muscle accessoire du long fléchisseur commun. . . . . PL. *id.*
Muscles lombricaux. . . . . PL. *id.*
Muscles inter-osseux. . . . . PL. *id.*

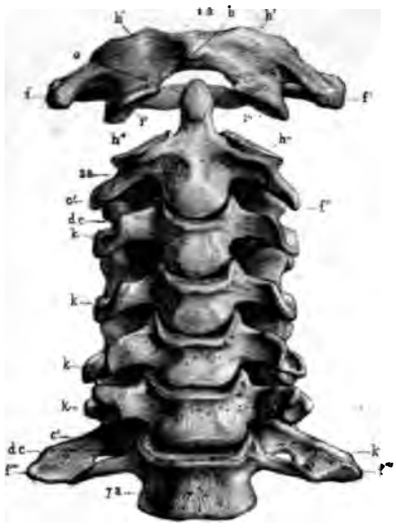

Fig. 1.

Fig. 2.

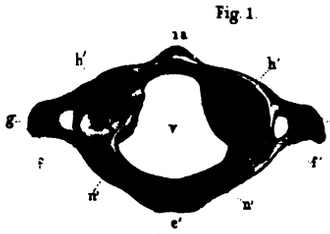

Fig. 5.

Fig. 3

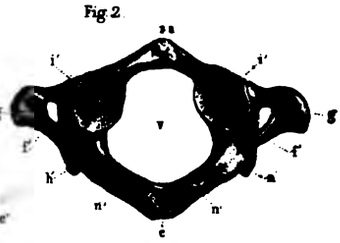

Fig. 6.

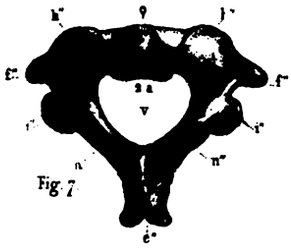

Fig. 7.

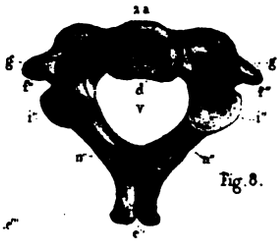

Fig. 8.

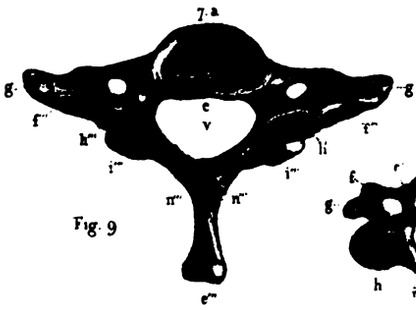

Fig. 9

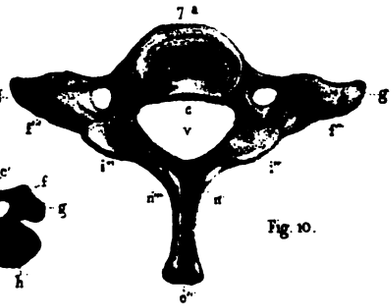

Fig. 10.

Fig. 4

Emile Besu ad naturam del.

Offic litho Artus.

COLONNE VERTÉBRALE.

La colonne vertébrale est composée de vingt-quatre *vertèbres*, dont sept cervicales, douze dorsales, cinq lombaires, auxquelles il faut ajouter le *sacrum* et le *coccyx*.

VERTÈBRES CERVICALES.

Fig. 1. Face antérieure des vertèbres cervicales. Fig. 2. Face postérieure. Fig. 3. Face latérale. Fig. 4. Face supérieure de la 3e vertèbre. Fig. 5. Face supérieure de l'*atlas*, et fig. 6, sa face inférieure. Fig. 7. Face supérieure de l'*axis*, et fig. 8, sa face inférieure. Fig. 9. Face supérieure de la 7e vertèbre, et fig. 8, sa face inférieure.

Corps des vertèbres cervicales. *a*, fig. 4 : 1 *a* – 7 *a*, fig. 1 et 3. corps des vertèbres cervicales. 1*a*, fig. 1, 2, 3, 5, 6, 1re vertèbre cervicale, *atlas* : dans cette vertèbre le corps est remplacé par un arc, *arc antérieur de l'atlas ; b, tubercule de l'arc antérieur*. 2 *a*, fig. 1, 3, 7, 8, corps de la 2e vertèbre cervicale, *axis : o, apophyse odontoïde*, qui présente deux facettes articulaires : l'une, antérieure, *o*, fig. 1, répond à une facette *b'*, fig. 2, creusée sur la concavité de l'arc antérieur de l'atlas ; l'autre, postérieure, *o*, fig. 2, répond au ligament transverse. 7 *a*, fig. 1, 3, 9, 10, corps de la 7e vertebre, ou *proéminente*. *c*, fig. 4, face supérieure du corps de la vertèbre cervicale ; *c'c'*, ses crochets latéraux. *d*, fig. 8, face inférieure du corps de l'axis. *d*, fig. 10, face inférieure du corps de la 7e vertèbre. *dc–dc*, fig. 1, faces supérieure et inférieure du corps des vertèbres cervicales, et *c'–c'*, crochets latéraux de la face supérieure.

Apophyses épineuses. *e*, fig. 4, apophyse épineuse, bifurquée à son sommet, creusée inférieurement en gouttière, *e'', e'''*, fig. 8 et 10 ; *n,n*, fig. 4, les lames. *e''–e'''*, fig. 2 et 3, apophyses épineuses des vertebres cervicales, et *n–n*, fig. 2, les lames. Pour l'atlas, l'apophyse épineuse est remplacée par un *tubercule postérieur, e'*, fig. 2, 3, 5, 6, et les lames sont converties en un *arc postérieur, n n' n'*. *e''*. fig. 2, 3, 7. 8, apophyse épineuse de l'axis, beaucoup plus développée que celle des autres vertèbres, et les lames *n'' n''* sont plus épaisses. *e'''*, fig. 2, 3, 9, 10, apophyse épineuse de la 7e vertèbre cervicale ; elle est plus longue que celle des autres vertèbres, d'où le nom de vertèbre *proéminente* : son sommet n'est pas bifurqué ; *n''' n'''*, les lames.

Apophyses transverses. *ff*, fig. 4, apophyses transverses, creusées en gouttière, bituberculeuses à leur sommet et percées d'un trou *g* à la base. *f'-f'''*, fig. 1 et 2, apophyses transverses des vertèbres cervicales. *k-k*, fig. 1 et 3, gouttières formées par les apophyses transverses des 2e, 4e, 5e, 6e et 7e vertèbres. *f' f'*, fig. 1, 2, 5 et 6, apophyses transverses de l'atlas, beaucoup plus longues que celles des cinq vertèbres placées au-dessous : leur sommet se termine par une pointe arrondie, qui est quelquefois comme double ; *g*, trou percé à la base. *f'' f''*, fig. 1, 2, 7, 8, apophyses transverses de l'axis, très-courtes, déjetées en bas ; *g*, trou percé à la base. *f''' f'''*. fig. 1, 2, 9, 10, apophyses transverses de la 7e, beaucoup plus longues et moins creusées en gouttière ; *g*, trou percé à la base.

Apophyses articulaires. *hh*, fig. 4, apophyses articulaires supérieures. *hi–hi*, fig. 2, 3, apophyses articulaires supérieures et inférieures des vertèbres. *h'i', h'i'*, fig. 1, 2, 3, ces apophyses sont volumineuses dans l'atlas, elles portent le nom de *masses latérales* ; *h' h'*, fig. 5, ses facettes articulaires supérieures, et *i' i'*, fig. 6, ses facettes articulaires inférieures. *h'' h''*, fig. 1, 2, 3, apophyses articulaires supérieures de l'axis, très-rapprochées de son corps ; *i''*, fig. 3, ses apophyses articulaires inférieures se trouvent sur le même plan que celles des autres vertèbres ; *h''h''*, fig. 7, ses facettes articulaires supérieures, et *i'' i''*, fig. 8, ses facettes articulaires inférieures. *h''' h'''*, fig. 9, apophyses articulaires supérieures de la 7e, et *i''' i'''*, fig. 9 et 10, ses apophyses articulaires inférieures : elles sont peu développées ; ses facettes articulaires inférieures, *i''' i'''*, fig. 3 et 10, sont à peu près verticales.

Échancrures et trous de conjugaison. *ll*, fig. 3, trous de conjugaison formés par les échancrures supérieures et inférieures des vertèbres. Dans la 1re vertèbre, 1 *a*, fig. 2, 5, 6, les échancrures sont converties en gouttières, creusées sur l'arc postérieur, immédiatement derrière les masses latérales. L'axis n'a point d'échancrure supérieure. *v*, fig. 4, 5, 6, 7, 8, 9, 10, trou vertébral. *Voyez* planche 4. Face postérieure du corps des vertèbres et canal vertébral.

COLONNE VERTÉBRALE.

VERTÈBRES DORSALES.

Fig. 1. Face supérieure de la 6e vertèbre dorsale; fig. 2, sa face inférieure. Fig. 3. Face antérieure des vertèbres dorsales; fig. 4, face postérieure; fig. 5, face latérale.

Corps des vertèbres dorsales. *a*, fig. 1 et 2; 1 *a*-12 *a*, fig. 3 et 4, corps des vertèbres dorsales. *c*, fig. 1, 3, 4, 5, la face supérieure. Dans la 1re dorsale, la face supérieure du corps présente deux crochets latéraux, *c' c'*, fig. 3 et 4, comme dans les vertèbres cervicales. *d*, fig. 2, la face inférieure. *dc-dc*, fig. 3 et 4, faces supérieure et inférieure du corps des vertèbres : elles donnent insertion à un fibro-cartilage qui unit étroitement ces corps entre eux, *e e*, fig. 1, demi-facettes articulaires supérieures. *e e*, fig. 2, demi-facettes articulaires inférieures; *ee'''*, fig. 4, demi-facettes articulaires supérieures et inférieures du corps des vertèbres. Ces demi-facettes, en se réunissant avec celles des vertèbres contiguës, forment des facettes entières, où sont reçues les extrémités postérieures des côtes. La 1re vertèbre, 1*a*, fig. 4, offre une facette supérieure presque complète; sa facette inférieure est très-petite. Dans les 3 dernières vertèbres, chaque corps n'a qu'une facette entière, *e' e'' e'''*. La facette *e'* de la 10e est quelquefois complétée par une petite facette inférieure de la 9e.

Apophyses épineuses. *ff*, fig. 1 et 2; *f-f*, fig. 4 et 5, apophyses épineuses des vertèbres dorsales. Les apophyses épineuses des deux dernières vertèbres sont plus larges et plus épaisses que celles des vertèbres placées au-dessus; elles ont une direction à peu près horizontale. *gg*, fig. 1, 2, 4 et 5, les lames des vertèbres.

Apophyses transverses. *hh*, fig. 1 et 2; *h-h''*, fig. 3, 4, 5, apophyses transverses des vertèbres dorsales. *ii*, fig. 1, et *ii*, fig. 3 et 4; elles sont creusées à leur sommet d'une cavité qui s'articule avec la tubérosité des côtes. Les apophyses transverses *h'h''* des deux dernières vertèbres sont très-courtes; elles n'offrent point de cavités articulaires. Les apophyses transverses de la 10e présentent souvent les mêmes caractères.

Apophyses articulaires. *kk*, fig. 1, 3, 4, 5, apophyses articulaires supérieures; elles regardent en arrière; *ll*, fig. 2, 4, 5, apophyses articulaires inférieures; elles regardent en avant. *lk-lk*, fig. 4 et 5, apophyses articulaires supérieures et inférieures des vertèbres dorsales : les apophyses articulaires *k* de la 1re vertèbre 1 *a*, fig. 4 et 5, sont obliques comme celles des vertèbres cervicales. Les apophyses articulaires inférieures *l* de la 12e sont convexes et tournées en dehors, comme celles des vertèbres lombaires.

Échancrures et trous de conjugaison. *mm*, fig. 1, échancrures supérieures. *mm*, fig. 2, échancrures inférieures. *m-m*, fig. 4, échancrures et pédicules des vertèbres dorsales. *m'-m'*, trous de conjugaison. *vv*, trou vertébral. *Voyez*, planche 4, canal vertébral et face postérieure du corps des vertèbres.

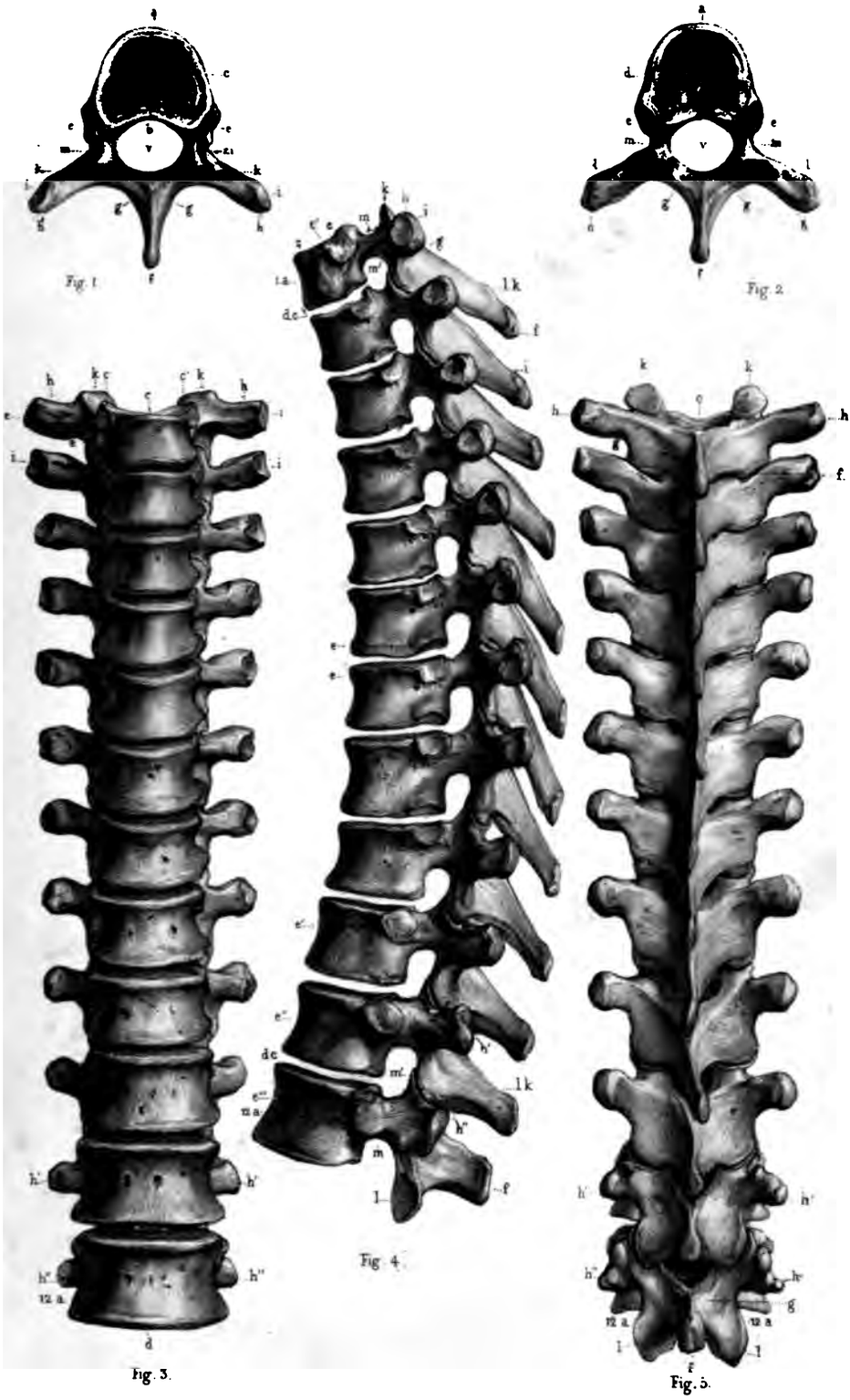

Fig. 1.

Fig. 2.

Fig. 3.

Fig. 4.

Fig. 5.

Emile Beau ad naturam del.

Offic. litho. Artus

Pl.3.

Fig. 1

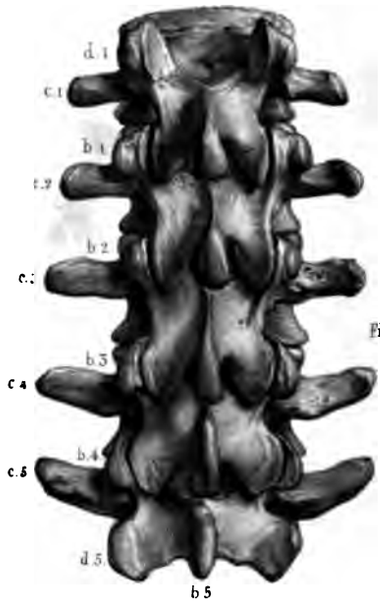

Fig 2

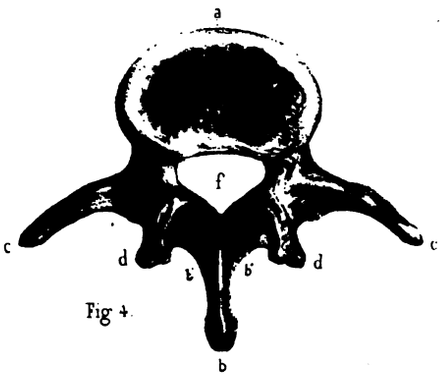

Fig 4.

Fig 5

Fig. 3

Emile Beau ad naturam del

Offic. Litho. Arnis

COLONNE VERTÉBRALE.

VERTÈBRES LOMBAIRES.

Fig. 1, face antérieure des vertèbres lombaires. Fig. 2, face postérieure. Fig. 3, face latérale. Fig. 4, face supérieure de la troisième vertèbre lombaire. Fig. 5, face inférieure.

Corps des vertèbres lombaires. *a* 1 – *a* 5, fig. 1 et 3, corps des vertebres lombaires. *a*, fig. 4, face supérieure. *a*, fig. 5, face inférieure. La face inférieure de la cinquième vertèbre, *a* 5, fig. 3, est taillée très-obliquement d'avant en arrière et de bas en haut : elle s'articule avec la base du sacrum.

Apophyses épineuses. *b*, fig. 4 et 5 ; *b* 1 – *b* 5, fig. 2 et 3, apophyses épineuses larges et épaisses. *b'*, fig. 4 et 5, les lames, très-courtes et fortes.

Apophyses transverses. *c*, fig. 4 et 5 ; *c* 1 – *c* 5, fig. 1, 2 et 3, apophyses transverses, minces, aplaties, situées sur un plan antérieur à celui des apophyses transverses des vertèbres dorsales, *e*, ressemblant à de petites côtes.

Apophyses articulaires. *d* 1 – *d* 5, fig. 2 et 3, apophyses articulaires : les supérieures, *d*, fig. 4, à surface concave ; les inférieures, *d*, fig. 5, à surface convexe. Les apophyses articulaires supérieures se terminent en avant par des tubercules qui portent le nom de *tubercules apophysaires ;* les apophyses articulaires inférieures de la cinquième vertèbre, *d*, 5, fig. 3, présentent une surface plane.

Échancrures et trous de conjugaison. *e* 1 – *e* 5, fig. 3, trous de conjugaison formés par les échancrures supérieures et inférieures des vertèbres. *f*, fig. 4 et 5, trou vertébral. (*Voyez* pl. 4.)

COLONNE VERTÉBRALE.

LE SACRUM.

Fig. 1, face antérieure concave, traversée par quatre lignes saillantes, *b-b*, qui répondent à la soudure des cinq *fausses vertèbres*, *a*, dont cet os se compose. *c-d*, *trous sacrés antérieurs* et gouttières correspondantes. *e*, base du sacrum; *f*, son sommet.

Fig. 2, face postérieure. *a-b*, crête sacrée, faisant suite aux apophyses épineuses de la colonne vertébrale : sur les côtes, *c*, *gouttières sacrées; d-d*, *trous sacrés postérieurs*, bornés, en dedans, par une série d'éminences, *e*, qui représentent des apophyses articulaires soudées entre elles, et en dehors par une autre série d'éminences, *f*, qui représentent des apophyses transverses. *g*, base du sacrum; *h*, son sommet tronqué. *i-k*, orifice inférieur du canal sacré et *cornes* du sacrum.

Fig. 3, face latérale. *a*, *surface auriculaire* s'articulant avec l'os coxal. *b*, base du sacrum. *c*, promontoire. *d*, sommet du sacrum.

Fig. 4, face supérieure ou base. *a*, facette ovalaire, qui s'articule avec la face inférieure du corps de la dernière vertèbre lombaire. *b*, orifice supérieur du canal sacré, borné par deux lames qui se réunissent pour constituer une apophyse épineuse, *c*. *d-e*, apophyses articulaires. *f-g*, surface concave, faisant partie de la fosse iliaque.

LE COCCYX.

Fig. 5, face postérieure du coccyx, traversée par trois ou quatre lignes qui répondent à l'union des différentes pièces dont cet os se compose. Sa base s'articule avec le sommet du sacrum : elle présente deux apophyses, *b-c*, qui portent le nom de *petites cornes du coccyx*, et deux échancrures, *d-e*. *f*, sommet du coccyx.

De la Colonne vertébrale.

Fig. 6, coupe médiane antéro-postérieure de la colonne vertébrale.

Verticalement dirigée, la colonne vertébrale présente, dans le sens antéro-postérieur, quatre courbures alternatives : convexe à la région cervicale, 1-7, elle devient concave à la région dorsale, 7-19; convexe à la région lombaire, 19-24, elle devient concave à la région sacro-coccygienne, 25-26. *a*, corps des vertèbres dans les différentes régions. *b*, face antérieure du sacrum. *c*, face antérieure du coccyx. *b'*, promontoire. *d-e*, apophyses épineuses des vertèbres. *f*, crête sacrée. *g-g-g-g*, canal vertébral : ce canal, creusé dans l'épaisseur de la colonne vertébrale, dont il suit les courbures, est protégé, en avant, par le corps des vertèbres; en arrière, par les apophyses épineuses; sur les côtés, par les apophyses transverses et les lames. Ses dimensions ne sont pas les mêmes dans toutes les régions; ainsi, c'est aux régions cervicale et lombaire qu'il a le plus de capacité. *h-h-h*, trous de conjugaison en nombre égal à celui des vertèbres : le plus grand de tous est celui qui répond aux quatrième et cinquième vertèbres lombaires. Ces trous vont en diminuant jusqu'à la partie supérieure de la région dorsale, pour augmenter un peu à la région cervicale.

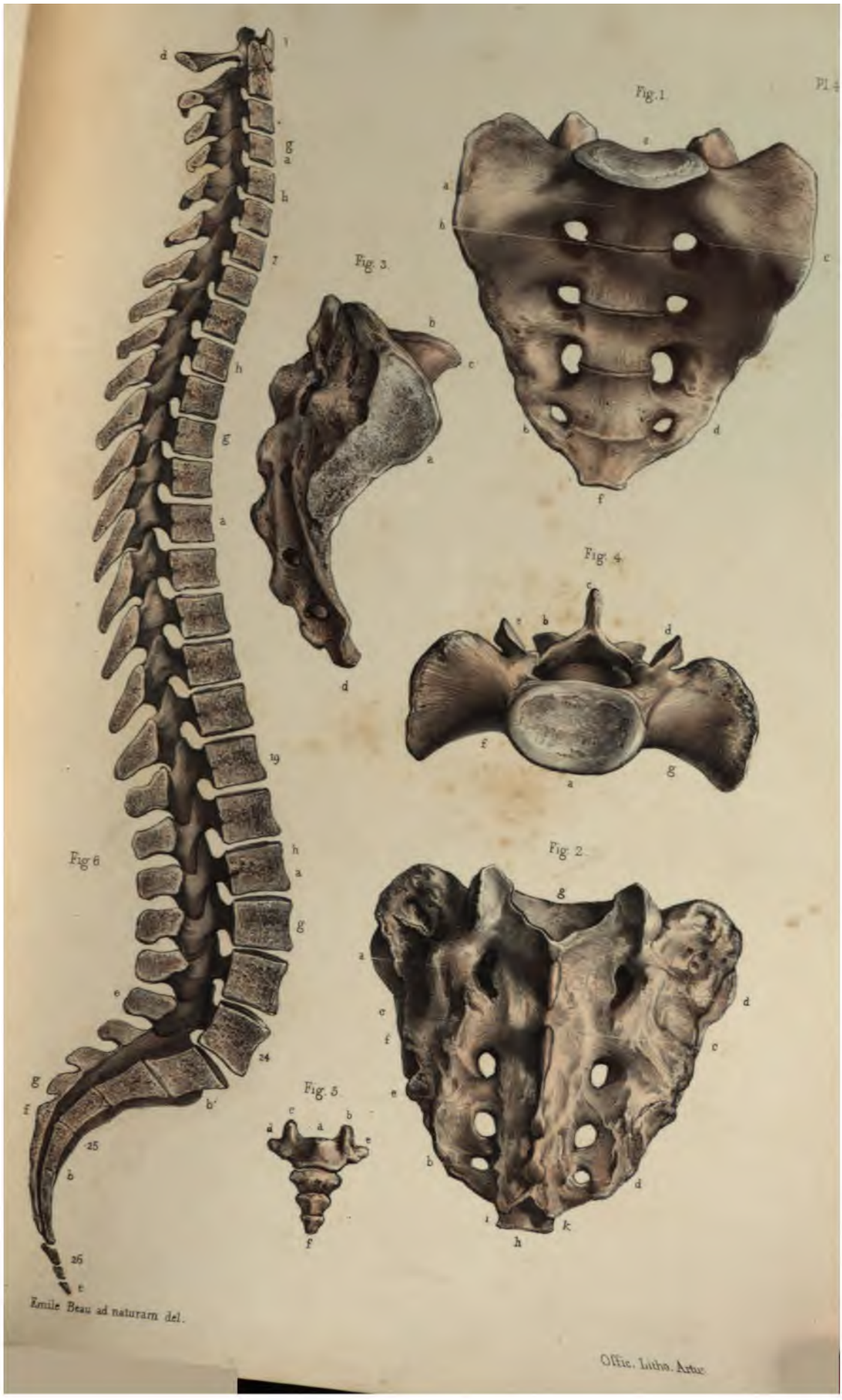
Pl. 4
Fig. 1.
Fig. 2.
Fig. 3.
Fig. 4.
Fig. 5.
Fig 6
Emile Beau ad naturam del.
Offic. Litho. Artus.

Pl. 5.

[illegible] del.

Imp. litho. Arcus

BASSIN.

Le sacrum et le coccyx, en arrière, les deux os coxaux, en avant et sur les côtés, interceptent une grande cavité osseuse, le *bassin*, situé entre la colonne vertébrale, qui porte sur sa partie postérieure, et les fémurs, qui s'articulent avec ses parties latérales et antérieure.

Différences du Bassin dans les deux sexes.

Fig. 1, bassin de femme. Fig. 2, bassin d'homme.

Le bassin est, sans contredit, la partie du squelette qui établit les plus grandes différences entre les deux sexes : ces différences tiennent essentiellement à la destination de la femme, relative à la gestation et à l'accouchement. Son bassin, développé dans tous les sens, mais surtout dans le sens de la largeur, présente un ensemble spacieux ; le bassin de l'homme, étroit, comprimé dans le sens de la largeur, allongé dans le sens de la hauteur, présente une espèce de canal courbe : les os qui le constituent sont épais et pourvus d'éminences saillantes pour les insertions des muscles. Chez la femme, le sacrum, *a*, est plus court, plus large et plus fortement courbé que chez l'homme ; les fosses iliaques, *b*, sont plus larges et plus évasées ; la crête iliaque, *c*, est moins épaisse et moins contournée ; la symphyse du pubis, *d*, a moins de hauteur ; l'arcade pubienne, *e*, est large et arrondie, tandis qu'elle est étroite et triangulaire chez l'homme : les branches de cette arcade, *f-f*, chez la femme, sont minces et déjetées en dehors, pour présenter une face et non un bord à la tête du fœtus pendant l'accouchement ; les tubérosités ischiatiques sont plus écartées ; l'espace qui sépare les cavités cotyloïdes, *g-g*, est beaucoup plus considérable, d'où résultent la saillie des grands trochanters et ce caractère particulier imprimé à la démarche de la femme : le trou sous-pubien, *h*, est triangulaire chez la femme, ovalaire chez l'homme ; le détroit supérieur, *i-i*, est plus ample et plus rapproché de l'ellipse.

THORAX.

Fig. 1, vue latérale externe de la moitié droite du thorax.

Le thorax est une espèce de cage osseuse constituée par la réunion de douze vertèbres dorsales, en arrière, 1 *a*–12 *a*, du *sternum*, en avant, *b*, et, sur chaque côté, de douze arcs flexibles auxquels on a donné le nom de *côtes*. 1 *c* – 12 *c*.

LE STERNUM.

Fig. 1. *b*, le sternum ; face antérieure légèrement convexe : elle présente quelques lignes saillantes transversales, qui sont les indices des différentes pièces dont cet os se compose dans l'enfance. *e*, extrémité supérieure ; *f*, extrémité inférieure.

Fig. 2, face postérieure du sternum : elle présente des lignes correspondantes à celles de la face antérieure. La plus supérieure de ces lignes, *a*, trace de l'union des deux premières pièces du sternum, reste long-temps cartilagineuse. Les bords latéraux présentent sept cavités articulaires, *b*–*b*, séparées les unes des autres par des échancrures.

L'extrémité supérieure présente, *c*, une échancrure qui porte le nom de *fourchette du sternum*, et, de chaque côté, *d*–*d*, une facette articulaire concave, destinée à l'articulation de la clavicule.

L'extrémité inférieure, *e*, est formée par l'appendice xyphoïde, nommé aussi *cartilage xyphoïde*, parce qu'elle reste souvent cartilagineuse jusque dans l'âge adulte.

LES COTES.

Fig. 1. 1 *c*–12 *c*, les côtes sont au nombre de douze de chaque côté : osseuses dans les quatre cinquièmes postérieurs, elles sont cartilagineuses, *d*–*d*, dans leur cinquième antérieur. La portion cartilagineuse porte le nom de *cartilage costal*. Les sept premières côtes, 1 *c*–7 *c*, étendues de la colonne vertébrale au sternum, portent le nom de *côtes vraies, côtes sternales;* les cinq autres, 7-*c*-12 *c*, qui ne vont pas au sternum, portent le nom de *côtes fausses, côtes asternales* : les deux dernières ont été appelées aussi *côtes flottantes*.

Les côtes sont, en général, tordues sur elles-mêmes, de telle manière que leurs deux extrémités ne peuvent reposer à la fois sur un plan horizontal. Le point de torsion est indiqué par une ligne saillante, qui porte le nom d'*angle des côtes*.

Fig. 3 et 4. Chaque côte présente à considérer un corps, *a*, et deux extrémités, *b* et *e*. L'extrémité postérieure, *b*, offre deux petites facettes articulaires séparées par une crête. *c*, col de la côte. *d*, tubérosité de la côte, divisée en deux portions : la portion externe, inégale, fig. 3, donne insertion à un ligament; la portion interne, lisse, fig. 4, s'articule avec l'apophyse transverse des vertèbres. L'extrémité antérieure, *e*, est creusée pour recevoir le cartilage. La face externe est convexe; la face interne est concave, lisse. Le bord supérieur, *f*, fig. 3, est épais et arrondi ; le bord inférieur, *g*, fig. 4, est creusé d'une gouttière, *h*.

La première côte, 1 *c* et 1 *c*', fig. 1, présente des caractères qui peuvent aisément la faire différencier de toutes les autres : elle est la plus courte de toutes; elle ne présente ni courbure, ni angle; son extrémité postérieure ne présente ordinairement qu'une seule facette articulaire, qui répond à la demi-facette articulaire du corps de la première vertèbre dorsale; quelquefois elle offre un quart de facette, qui s'articule avec le corps de la septième vertèbre cervicale, 7 *a*. La tubérosité, *f*, est très-développée : des deux faces, l'une est supérieure et l'autre inférieure. La face supérieure présente un tubercule qui donne insertion au muscle scalène antérieur. Le cartilage de la première côte, *d*, est très-court et très-épais.

La deuxième côte, *c* 2, est beaucoup plus longue que la première; elle n'offre point de courbure de torsion ; son angle est très-peu marqué.

Les onzième et douzième côtes sont très-courtes; elles ne présentent ni angle, ni tubérosité, ni gouttière ; la tête n'a qu'une seule facette articulaire.

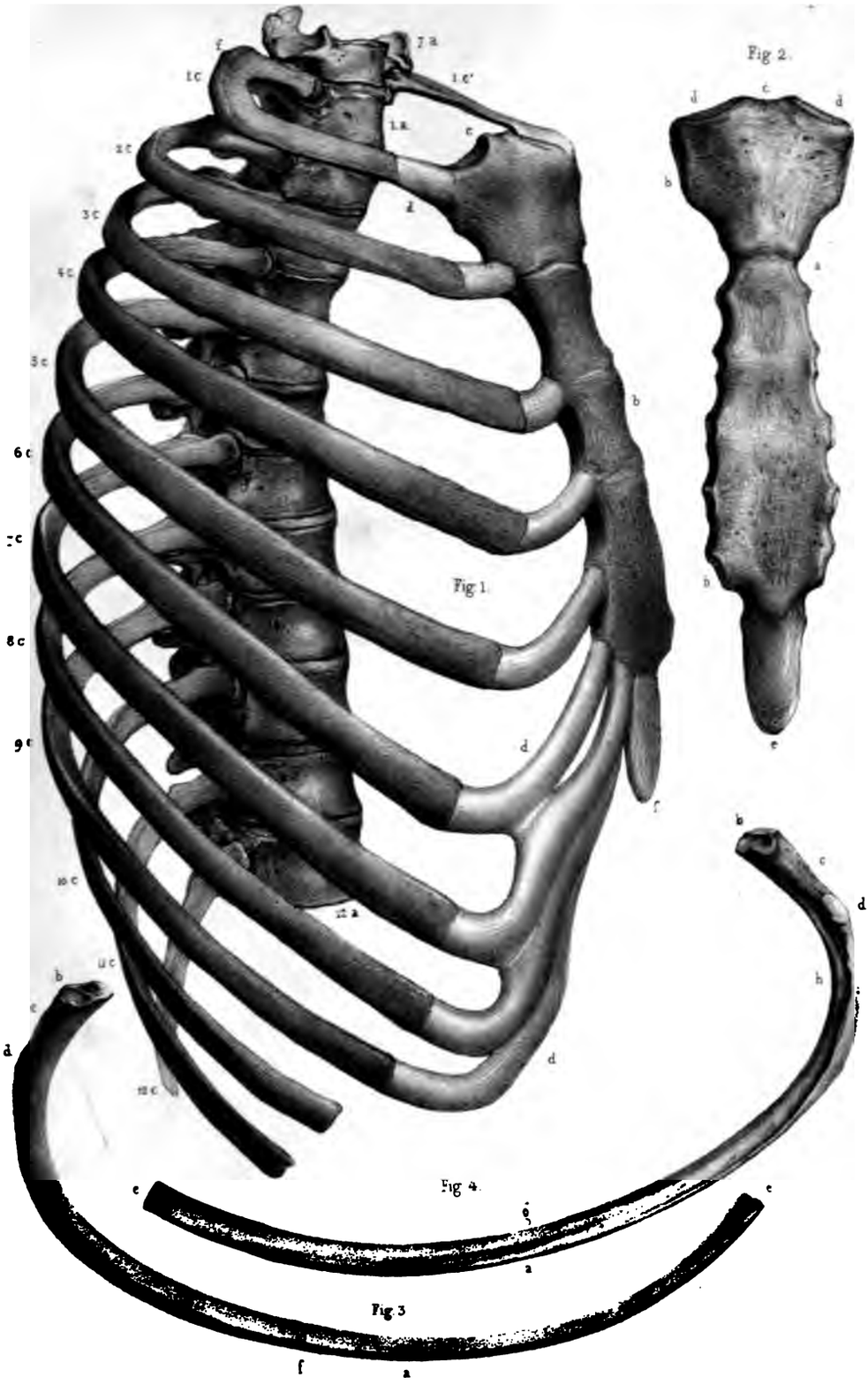

Emile Beau ad naturam del.

Offir litho. Artus

Pl. 7.

Fig 1

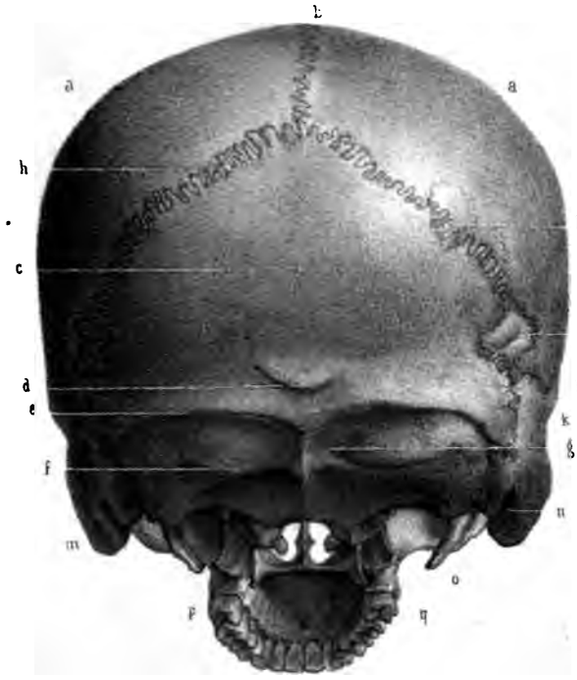

Fig 2

le Beau ad naturam del.

Offic. litho. A

LA TÊTE.

RÉGION ANTÉRIEURE OU FACIALE.

Fig. 1. *a*, l'os frontal. *b*, bosse frontale. *c*, arcade sourcilière. *d*, apophyse orbitaire externe. *e*, apophyse orbitaire interne. *f*, suture fronto-nasale. *g*, portion antérieure du pariétal. *g'*, portion antérieure du temporal. *h*, grande aile du sphénoïde. *i*, os propre du nez. *k*, os malaire. *l*, cavité orbitaire et fente sphénoïdale. *m*, fente sphéno-maxillaire. *n*, fosse canine. *n'*, trou sous-orbitaire. *o*, bord inférieur de l'os maxillaire supérieur creusé d'alvéoles qui contiennent les dents. *p*, orifice antérieur des fosses nasales. *q*, cloison des fosses nasales. *r-r*, corps de l'os maxillaire supérieur. *s*, symphyse du menton. *t-t*, angle de la mâchoire. *u*, trou mentonnier situé sur la ligne oblique externe. *v-v*, branches de la mâchoire inférieure.

RÉGION POSTÉRIEURE.

Fig. 2. *a-a*, os pariétaux. *b*, suture bi-pariétale ou sagittale. *c*, os occipital. *d*, protubérance occipitale externe. *e*, ligne courbe occipitale supérieure. *f*, ligne courbe occipitale inférieure. *g*, crête occipitale externe. *h*, suture occipito-pariétale ou lambdoïde. *i*, os wormien. *k*, portion mastoïdienne du temporal. *l*, suture temporo-pariétale. *m*, apophyse mastoïde. *n*, rainure digastrique. *o*, apophyse styloïde. *p-q*, os maxillaire supérieur.

LE.

bitaire externe. *e*, apo-
du pariétal. *y'*, portion
k, os malaire. *l*, cavité
n', trou sous-orbitaire.
ent les dents. *p*, orifice
os maxillaire supérieur.
situé sur la ligne oblique

pital. *d*, protubérance occi-
occipitale inférieure. *g*, crête
wormien. *k*, portion mas-
toïde. *n*, rainure digastrique.

LA TÊTE.

RÉGION LATÉRALE.

Fig. 1. *a*, os frontal. *b*, bosse frontale. *c*, arcade sourcilière. *c'*, apophyse orbitaire externe et suture fronto-malaire. *d*, suture fronto-nasale. *e*, suture fronto-pariétale. *f*, portion de l'os frontal qui fait partie de la fosse temporale. *g*, suture fronto-sphénoïdale. *h*, os pariétal. *h'*, os occipital. *i*, ligne courbe demi-circulaire. *j*, grande aile du sphénoïde. *k*, portion écailleuse du temporal. *l*, suture sphéno-temporale. *m*, suture temporo-pariétale. *n*, portion mastoïdienne du temporal. *n'*, portion postérieure de la suture temporo-pariétale qui vient s'unir à la suture lambdoïde. *o*, conduit auditif externe. *p-p'*, suture lambdoïde. *q*, apophyse zygomatique. *r*, apophyse montante de l'os maxillaire supérieur. *s*, os unguis. *s'*, gouttière lacrymale. *t*, os malaire. *t'*, trou sous-orbitaire. *u*, corps de l'os maxillaire inférieur. *v*, symphyse du menton. *v'*, trou mentonnier et ligne oblique externe. *x*, branche de la mâchoire inférieure. *x'*, angle de la mâchoire inférieure. *y*, condyle. *y'*, apophyse coronoïde. *z*, apophyse styloïde. *z'*, apophyse ptérygoïde.

RÉGION SUPÉRIEURE.

Fig. 2. *a*, os frontal. *b*, les pariétaux. *c*, os occipital. *d-d*, suture fronto-pariétale. *e*, suture sagittale. *f*, suture lambdoïde.

Fig. 1.

Fig. 2.

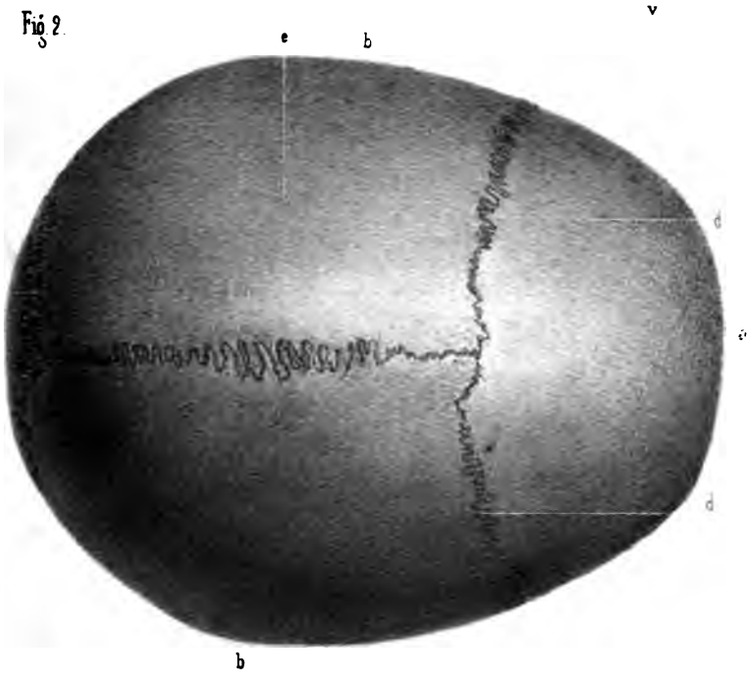

Emile Beau ad naturam del

Offic litho Artus

Pl. 9.

Fig. 2.

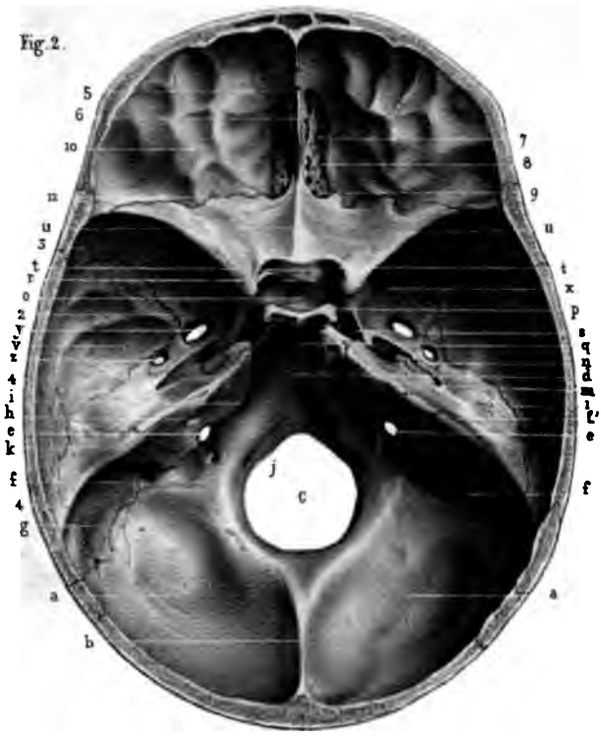

Fig. 1.

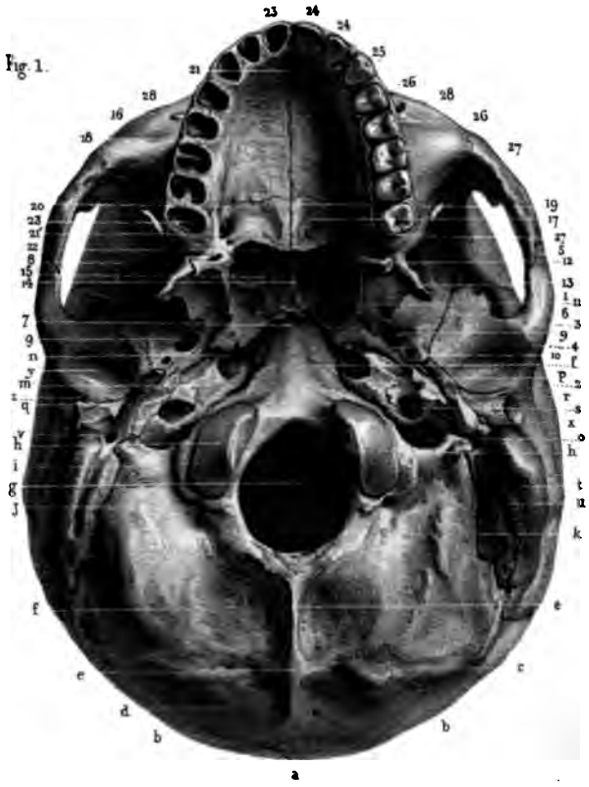

Emile Beau ad naturam del

Offi.. Litho. Artus:

RÉGION INFÉRIEURE DE LA TÊTE.

Fig. 1. *a*, protubérance occipitale externe. *b-b*, ligne courbe occipitale supérieure. *c*, ligne courbe occipitale inférieure. *d*, espace compris entre les deux lignes courbes. *e-e*, crête occipitale externe. *f*, dépressions. *g*, trou occipital. *h-h*, condyle de l'occipital. *i*, éminence jugulaire. *j*, fosse condylienne et trou condylien postérieur. *k*, suture lambdoïde. *l*, surface basilaire. *m*, fente pétro-occipitale. *n*, trou déchiré antérieur. *o*, trou déchiré postérieur. *p*, face inférieure du rocher. *q*, apophyse styloïde. *r*, crête vaginale de l'apophyse styloïde. *s*, orifice inférieur du canal carotidien. *t*, apophyse mastoïde. *u*, rainure digastrique. *v*, trou stylo-mastoïdien. *x*, conduit auditif externe. *y*, cavité glénoïde divisée en deux parties par la scissure glénoïdale, *z*, ou *fêlure de Glaser*. 1, apophyse zygomatique; 2, sa racine longitudinale; 3, sa racine transverse; 4, tubercule qui sépare les deux racines. 5, articulation de l'apophyse zygomatique avec l'os malaire. 6, suture temporo-sphénoïdale. 7, corps du sphénoïde. 8, grande aile du sphénoïde. 9, trou ovale ou maxillaire supérieur. 10, trou petit rond ou sphéno-épineux. 11, apophyse ptérygoïde et fosse ptérygoïde. 12, aile interne; 13, aile externe de l'apophyse ptérygoïde. 14, cloison des fosses nasales formée par le vomer; de chaque côté, 15, orifice postérieur des fosses nasales. 16-17, voûte palatine formée par les apophyses palatines de l'os maxillaire supérieur et par la portion horizontale des deux os palatins. 18, suture qui unit les deux apophyses palatines. 19, suture qui unit les deux os palatins. 20, suture qui unit la portion horizontale de l'os palatin à l'apophyse palatine de l'os maxillaire supérieur. 21, conduit palatin antérieur. 21', conduits palatins postérieurs. 22, épine nasale postérieure. 23-23, bord alvéolaire de l'os maxillaire supérieur, creusé de cavités qui portent le nom d'alvéoles. 24-24, dents incisives. 25, dent canine. 26-26, petites molaires. 27-27, grosses molaires. 28-28, os malaires.

BASE DU CRANE.

Fig. 2. *a*, fosses occipitales inférieures. *b*, crête occipitale interne. *c*, trou occipital. *d*, gouttière basilaire. *e*, trou déchiré postérieur. *f-f*, gouttières latérales. *g*, suture occipito-mastoïdienne. *h*, trou auditif interne. *i*, fente pétro-occipitale. *j*, trou condylien antérieur. *k*, face supérieure du rocher. *l*, gouttière pétreuse supérieure. *m*, hiatus de Fallope. *n*, sillon qui loge un nerf. *o*, fosse pituitaire. *p*, apophyse clinoïde postérieure. *q*, lame carrée. *r*, apophyse clinoïde antérieure. *s*, gouttière caverneuse. *t*, gouttière et canal optique. *u*, dépression olfactive. *v*, fosse moyenne du crâne. *x*, trou grand rond. *y*, trou ovale. *z*, trou petit rond. 1, sillon vasculaire. 2, suture sphéno-temporale. 3, suture sphéno-pariétale. 4-4, suture temporo-pariétale. 5, trou borgne. 6, apophyse *crista galli*. 7, gouttière ethmoïdale. 8, suture ethmoïdo-frontale. 9, suture ethmoïdo-sphénoïdale. 10, bosses orbitaires. 11, petites ailes du sphénoïde. 12, suture qui unit le frontal aux petites ailes du sphénoïde.

OS DE LA TÊTE.

Fig. 1. *Face postérieure de l'os frontal.* *a*, gouttière longitudinale; *b*, crête frontale; *c*, trou borgne; *d*, bosse frontale; *e*, échancrure ethmoïdale, *f*, ouverture des sinus frontaux; *g-g*, bord supérieur ou pariétal; *h-h*, bord inférieur ou sphénoïdal; *i-i*, apophyses orbitaires externes.

Fig. 2. *Face inférieure de l'os frontal.* *a*, échancrure ethmoïdale; *b*, épine nasale; *c*, ouverture des sinus frontaux; *d-d*, bords de l'échancrure ethmoïdale, creusés de demi-cellules correspondantes à celles de l'ethmoïde; *e*, voûte orbitaire; *f*, fosse lacrymale; *g*, arcade orbitaire; *h*, trou sourcilier; *i*, apophyse orbitaire externe, qui s'articule avec l'os malaire; *j-j*, bord inférieur ou sphénoïdal.

Fig. 3. *Face interne de l'os pariétal droit.* *a*, bosse pariétale; *b*, *b*, *b*, sillons vasculaires; *c*, *c*, *c*, dépressions rugueuses et gouttière longitudinale; *d-d*, bord supérieur ou sagittal; *e-e*, bord inférieur ou temporal; *f-f*, bord antérieur ou frontal; *g-g*, bord postérieur ou occipital.

Fig. 4. *Face interne de l'os occipital.* *a*, orifice interne du trou occipital; *b*, gouttière basilaire; *c*, saillie du canal condylien antérieur; *d-d*, fosses occipitales supérieures; *e-e*, fosses occipitales inférieures; *f*, fin de la gouttière longitudinale; *g-g*, gouttières latérales; *h*, protubérance occipitale interne; *i*, crête occipitale interne, *j-j*, bords supérieurs ou pariétaux. *k-k*, bords inférieurs partagés en deux portions par l'éminence jugulaire, *l*: la portion de ce bord, située au-dessus de l'éminence, s'articule avec la portion mastoïdienne du temporal; la portion située au-dessous s'articule par juxtaposition avec la portion pierreuse du temporal. *m*, échancrure qui concourt à former le trou déchiré postérieur. *n*, angle supérieur; *o*, angle antérieur tronqué qui s'articule avec le corps du sphénoïde.

Fig. 5. *Face interne de l'os temporal droit.* *a*, face interne de la portion écailleuse; *b*, sillon vasculaire; sa circonférence *c-d*, taillée en biseau aux dépens de la table interne dans les deux tiers postérieurs, s'articule avec le pariétal: cette circonférence, taillée en biseau aux dépens de la table externe dans un tiers antérieur *e-e*, s'articule avec le sphénoïde. *f*, face interne de la portion mastoïdienne; *g*, fin de la gouttière latérale. La circonférence *h-h* de la portion mastoïdienne s'articule avec le pariétal et l'occipital. *i*, portion pierreuse; *j*, trou auditif interne; *k*, apophyse styloïde; *l*, apophyse mastoïde. *m*, apophyse zygomatique.

Fig. 6. *Vue antérieure de l'os temporal droit.* *a*, portion mastoïdienne; *b*, portion écailleuse; *c*, portion pierreuse; *d*, hiatus de Fallope; *e*, canal carotidien; *f*, apophyse zygomatique; *g*, apophyse mastoïde; *h*, apophyse styloïde.

Fig. 7. *Face postérieure de l'os malaire droit.* *a*, surface lisse qui fait partie de la fosse temporale; *b*, surface rugueuse qui s'articule avec l'apophyse malaire de l'os maxillaire supérieur; *c*, face externe ou orbitaire; *d*, bord supérieur ou orbitaire; *e*, bord inférieur; *f*, bord antérieur ou temporal; *g*, bord postérieur.

Fig. 8. *Os ethmoïde vu par sa face supérieure.* *a*, lame criblée et gouttières ethmoïdales; *b*, apophyse crista galli; *c*, demi-cellules correspondantes à celles de l'échancrure ethmoïdale du frontal; *d*, lame perpendiculaire ou os planum; *e*, lame perpendiculaire de l'ethmoïde.

Fig. 9. *Os ethmoïde vu par sa face inférieure.* *a*, lame perpendiculaire; *b*, cornet supérieur; *c-c*, cornet moyen; *d*, cornet inférieur; *e*, apophyse unciforme.

Fig. 10. *Os ethmoïde vu par sa face postérieure.* *a*, lame perpendiculaire; *b*, cornet supérieur; *c*, cornet moyen; *d*, cornet inférieur; *e*, apophyse unciforme.

Fig. 11. *Face supérieure de l'os sphénoïde.* Corps du sphénoïde: *a*, dépression olfactive; *b*, gouttière optique; *c*, selle turcique ou fosse pituitaire; *d*, gouttière caverneuse; *e*, lame quadrilatère; *f*, surface quadrilatère qui s'articule avec l'apophyse basilaire de l'occipital. *g-g*, petites ailes du sphénoïde dont le sommet, *h*, porte le nom d'appendice ensiforme; *i-i*, apophyses clinoïdes antérieures; *j-j*, apophyses clinoïdes postérieures. *k*, face supérieure des grandes ailes du sphénoïde. *l*, trou maxillaire supérieur ou grand rond; *m*, trou ovale ou maxillaire inférieur; *n*, trou petit rond ou sphéno-épineux; *o*, canal vidien. *p-p*, apophyses ptérygoïdes. *q*, fente sphénoïdale. *r-r*, bord interne des grandes ailes: la moitié supérieure de ce bord s'articule avec l'os frontal; la moitié inférieure fait partie de la fente sphénoïdale complétée par les petites ailes; *s-s*, bord externe des grandes ailes qui s'articule avec l'os frontal.

Fig. 12. *Face inférieure du sphénoïde.* Corps du sphénoïde: *a*, crête sphénoïdale; *b*, bec du sphénoïde; *c*, ouverture des sinus sphénoïdaux; *d*, canal ptérygo-palatin. *e-e*, apophyses ptérygoïdes; *f*, aile interne; *g*, aile externe. *h*, échancrure qui reçoit la tubérosité de l'os palatin; *i*, canal vidien. *j*, face antérieure ou orbitaire des grandes ailes du sphénoïde: le bord supérieur, *k*, s'articule avec le frontal, le bord interne, *l*, fait partie de la fente sphénoïdale; le bord inférieur, *m*, fait partie de la fente sphéno-maxillaire; le bord externe, *n*, s'articule avec l'os malaire. *o*, face externe des grandes ailes. *p*, bord antérieur des petites ailes qui s'articule avec l'ethmoïde et le frontal; *q*, trou optique; *r*, fente sphénoïdale; *s*, trou grand rond.

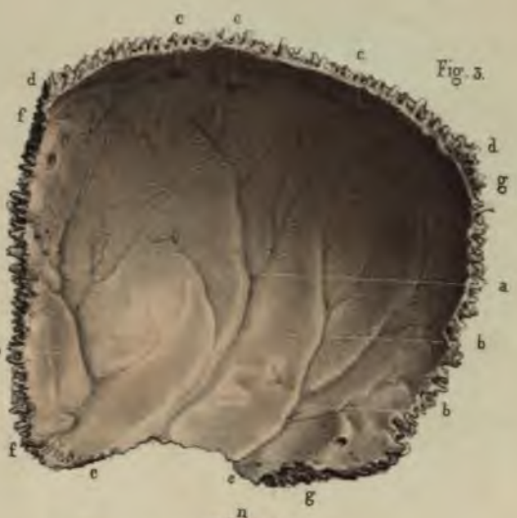

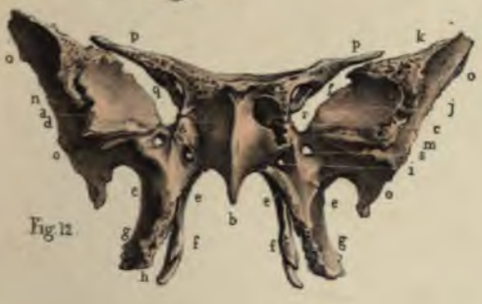

Emile Beau ad naturam del.

Offic. litho Artus.

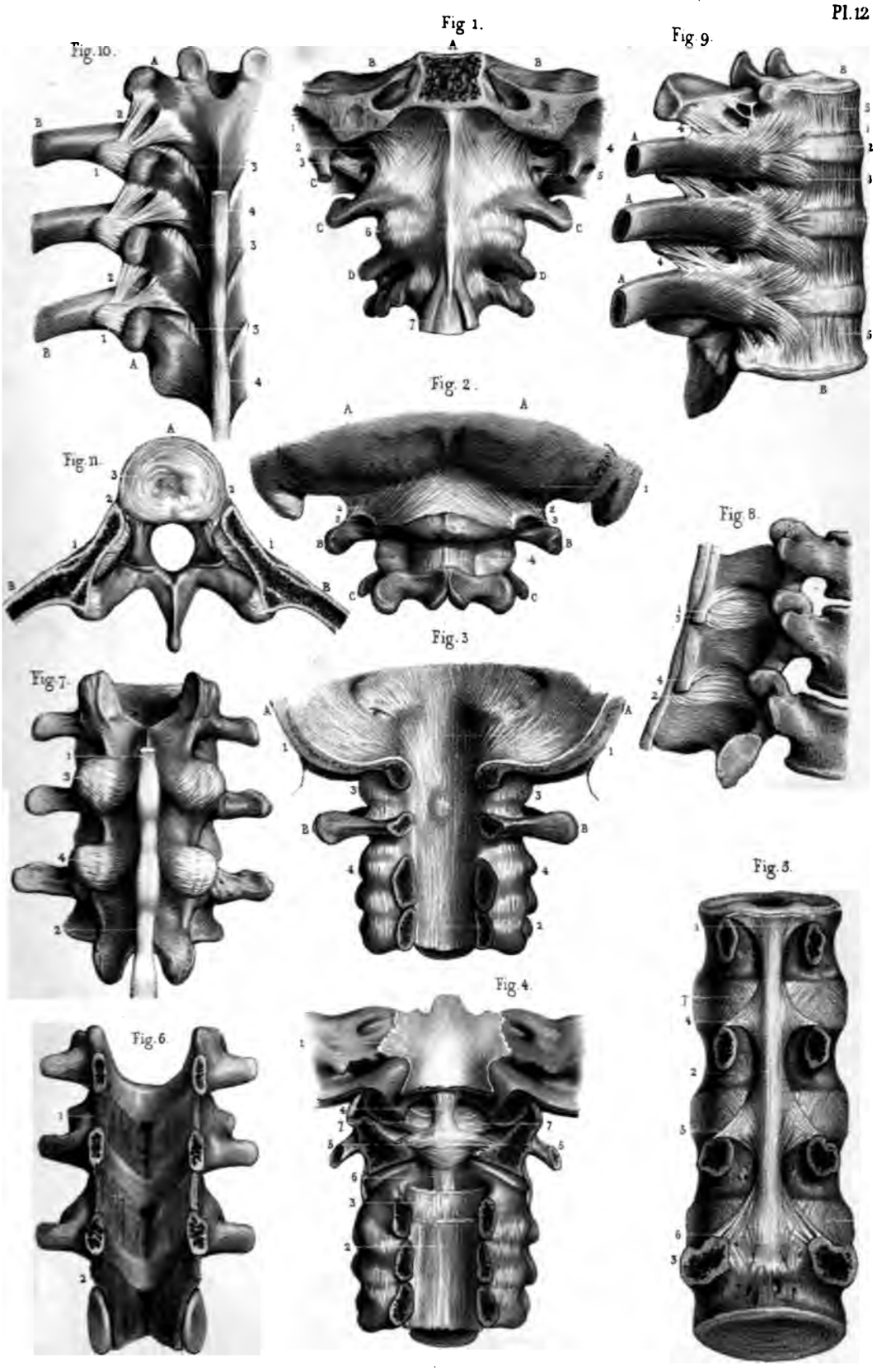

Emile Beau ad naturam del

Offic. litho. Artus.

Fig. 4.

Fig. 2.

Fig. 1.

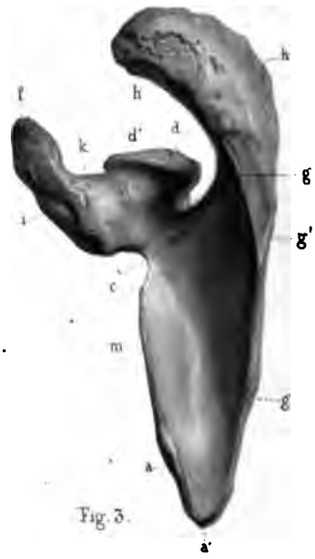

Fig. 3.

Emile Beau ad naturam del

Offic litho Artus

MEMBRES THORACIQUES.

Le membre thoracique est composé de quatre parties : 1° l'*épaule*, 2° le *bras*, 3° l'*avant-bras*, 4° la *main*.

1° *L'ÉPAULE.*

L'épaule est composée de deux os, l'omoplate et la clavicule.

L'OMOPLATE.

L'omoplate du côté droit, vue, fig. 1, par sa face postérieure; fig. 2, par sa face antérieure; fig. 3, par sa face supérieure; fig. 4, par son bord antérieur.

a, fig. 1, 2, 3, angle supérieur. *b*, fig. 1, 2, 4, angle inférieur. *d*, fig. 1, 2, 3, 4, angle antérieur : il offre une cavité nommée *glénoïde*, *d*, fig. 3 et 4, qui s'articule avec la tête de l'humérus. *d'*, fig. 2, et 3, col de l'omoplate. *a-b*, fig. 1 et 2, bord postérieur de l'omoplate : un angle très-obtus, *a'*, sépare son quart supérieur *a-a'* de ses trois quarts inférieurs *a'-b*. *a-c*, fig. 2, 3, bord supérieur ou cervical ; *c'*, échancrure. *b-d*, fig. 1, 2, 4, bord antérieur ou axillaire ; ce bord, beaucoup plus épais que les autres, est divisé en deux lèvres par une cannelure plus ou moins profonde. *e-e*, fig. 2 et 4, lèvre interne du bord antérieur, *e'-e'*, fig. 4, lèvre externe. *f*, fig. 1, 4, rugosités qui donnent insertion à la longue portion du triceps brachial. *g*, fig. 1, 3, *épine* de l'omoplate : son bord postérieur, très-épais, est divisé en deux lèvres, *g*, fig. 1 et 3, la lèvre supérieure; *g'*, la lèvre inférieure; il présente en *a'*, fig. 1, une petite facette triangulaire. *h*, fig. 1, 2, 3, 4, apophyse *acromion*; *h'*, fig. 1, 2, 3, son bord supérieur et la facette qui s'articule avec l'extrémité externe de la clavicule; *h''*, son bord inférieur. *i*, fig. 1, 2, 3, 4, apophyse *coracoïde*; *k*, fig. 3, 4, sa base; *l*, son sommet. *m*, fig. 1, 3, 4, fosse *sus-épineuse*, formée, en grande partie, par la face supérieure de l'épine. *n*, fig. 1, fosse *sous-épineuse* : elle offre une longue gouttière *o*, limitée en avant par une crête verticale *pp*. *q*, fig. 2, fosse sous-scapulaire; *rr*, gouttières et crêtes qui les séparent.

MEMBRES THORACIQUES.

LA CLAVICULE.

Fig. 1. Face supérieure de la clavicule du côté droit. *a*, le corps; *b*, l'extrémité interne; *c*, l'extrémité externe; *d*, le bord postérieur.

Fig. 2. Face inférieure de la clavicule du côté droit. *a*, le corps; *b*, l'extrémité interne; elle présente une surface articulaire qui s'articule avec le sternum; *c*, l'extrémité externe; elle offre une petite facette qui s'articule avec une facette correspondante sur le bord supérieur de l'acromion. *d*, le bord postérieur; *e*, rugosités qui donnent insertion au ligament *costo-claviculaire*. *g*, gouttière destinée à loger un muscle nommé *sous-clavier*; *f*, crête rugueuse pour l'insertion des ligaments qui unissent la clavicule à l'apophyse coracoïde.

Fig. 3. Bord antérieur de la clavicule du côté droit. *a*, le corps; *b*, l'extrémité interne ou sternale; *c*, l'extrémité externe ou acromiale; *e*, rugosités.

2° *LE BRAS.*

L'HUMÉRUS.

Fig. 4. Face antérieure de l'humérus du côté droit. Fig. 5. Face postérieure.

Fig. 4 et 5. *a*, le corps; *b*, l'extrémité supérieure; *c*, l'extrémité inférieure; *d*, tête de l'humérus, qui s'articule avec la cavité glénoïde de l'omoplate; *e*, *e*, col de l'humérus. *f*, fig. 4, la *petite tubérosité* de l'humérus et sa facette d'insertion pour le muscle *sous-scapulaire*. *g*, fig. 4 et 5, la *grosse tubérosité* de l'humérus : elle présente trois facettes d'insertions musculaires, *h*, *i*, *k*. *l*, fig. 4, *coulisse bicipitale*. *m*, son bord antérieur, saillant et rugueux, semble être un prolongement de la grosse tubérosité; il se confond inférieurement avec l'*empreinte deltoïdienne*, *o*, fig. 4 et 5. *n*, fig. 4, son bord postérieur est moins saillant et plus court : il doit être considéré comme un prolongement de la petite tubérosité. *pp*, fig. 4 et 5, *gouttiere de torsion*: *qq*, *épicondyle*; *rr*, *épitrochlée*. *s*, fig. 4, *condyle*. *t*, fig. 4 et 5, *trochlée*. *v*, fig. 5, cavité *olécranienne*. *u*, fig. 4, cavité *coronoïde*. *x*, fig. 4, petite dépression au-dessus du condyle.



Fig 3



Fig. 4

Fig 1

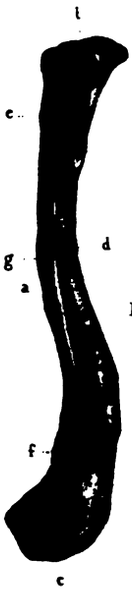

Fig. 2.

Fig. 5.

Emile Beau ad naturam del

Offic. litho Artus

Pl. 15.

Del.

Offic. litho. Artus

MEMBRES THORACIQUES.

L'AVANT-BRAS.

L'avant-bras est composé de deux os, le *cubitus* et le *radius*.

LE CUBITUS.

Fig. 1, vue antérieure du cubitus du côté droit; fig. 2, vue postérieure; fig. 3, vue externe et postérieure.

Fig. 1, 2 et 3. *a*, le corps; *b*, l'extrémité supérieure; *c*, l'extrémité inférieure. *d*, fig. 1, face antérieure : elle présente, *e*, l'orifice du conduit nourricier de l'os. *ff*, fig. 2 et 3, face postérieure, divisée en deux portions inégales par une crête verticale. *g*, fig. 3, face interne. *h-h*, fig. 1, bord antérieur mousse et arrondi. *i-i*, fig. 3, bord postérieur, saillant dans ses trois quarts supérieurs. *j-j*, fig. 1 et 2, bord externe, mince et tranchant à sa partie moyenne.

Extrémité supérieure du cubitus. *k*, fig. 1, 2 et 3, *apophyse olécrane*. *l*, fig. 1 et 2, *apophyse coronoïde*. *m-n*, *grande cavité sygmoïde du cubitus*, divisée transversalement en deux portions par une sorte de scissure : la portion verticale, *m*, est formée par la face antérieure de l'apophyse olécrane, et la portion horizontale, *n*, par la face supérieure de l'apophyse coronoïde. Cette cavité est en outre divisée verticalement, depuis le sommet de l'olécrane jusqu'à l'extrémité antérieure de l'apophyse coronoïde, par une ligne saillante qui est reçue dans la gorge de la poulie humérale. *o*, fig. 2, *petite cavité sygmoïde du cubitus*, qui s'articule avec la *tête du radius*. *p*, empreinte rugueuse qui donne insertion au muscle brachial antérieur.

Extrémité inférieure. *q*, fig. 1, 2 et 3, *tête du cubitus* : elle s'articule en bas, par une surface plane, avec le pyramidal, et en dehors, par une petite facette convexe, *r*, fig. 1 et 2, avec l'extrémité inférieure du radius. *s*, fig. 2 et 3, *apophyse styloïde du cubitus*. *t*, coulisse qui donne passage à un tendon.

LE RADIUS.

Fig. 4, vue antérieure du radius du côté droit; fig. 5, vue postérieure.

Fig. 4 et 5. *a*, le corps; *b*, l'extrémité supérieure; *c*, l'extrémité inférieure. *d*, fig. 4, face antérieure : elle présente, *e*, l'orifice du conduit nourricier de l'os. *f*, fig. 5, face postérieure. *g*, fig. 4 et 5, face externe. *h*, fig. 4, bord antérieur convexe et arrondi. *i-i*, fig. 4 et 5, bord interne mince et tranchant. *j*, fig. 5, bord postérieur.

Extrémité supérieure du radius. *k*, fig. 4 et 5, *tête du radius*. *l*, bordure articulaire de la tête du radius, qui est reçue dans la petite cavité sygmoïde du cubitus. *m*, *col du radius*. *n*, *tubérosité bicipitale*.

Extrémité inférieure. *o*, fig. 4 et 5, *apophyse styloïde du radius*. *p*, fig. 5, coulisses de l'extrémité inférieure du radius, qui donnent passage à des tendons. *q*, cavité articulaire qui reçoit le scaphoïde et le semi-lunaire. *r*, cavité sygmoïde qui reçoit la tête du cubitus.

MEMBRES THORACIQUES.

LA MAIN.

La main est divisée en trois parties, qui sont : le *carpe*, le *métacarpe* et les *doigts*.

LE CARPE. — Le carpe est composé de huit os, disposés en deux rangées.

Première rangée du carpe. Fig. 1 et 2. 1, l'*os scaphoïde*. *a*, face dorsale ; *a'*, face palmaire. Sa face supérieure, *b*, s'articule avec le radius ; sa face inférieure, *c*, s'articule avec le *trapèze* et le *trapézoïde*; sa face interne, *d* et *e*, présente deux facettes qui s'articulent avec le *grand os* et l'*os semi-lunaire*. *f*, *apophyse du scaphoïde*.

2, l'*os semi-lunaire*. *a*, face dorsale ; *a'*, face palmaire. Cet os s'articule par sa face supérieure, *b*, avec le radius ; par sa face inférieure, *c*, avec le grand os et l'*os crochu*; par sa face interne, *d*, avec le *pyramidal*: par sa face externe, *e*, avec le scaphoïde.

3, l'*os pyramidal*. *a*, face dorsale ; *a'*, face palmaire. Cet os s'articule par sa face supérieure, *b*, avec le cubitus, par sa face inférieure, *c* avec l'os crochu par sa face externe, *d*, avec le semi-lunaire sa face interne, *e*, donne insertion à des ligaments. La face palmaire présente une petite facette, *f*, qui s'articule avec l'os pisiforme.

4, l'*os pisiforme*, qui s'articule, par une petite facette, *a*, avec l'os pyramidal.

Seconde rangée du carpe. Fig. 1 et 2. 5, l'*os trapèze*. *a*, face dorsale ; *a'*, face palmaire : elle présente une coulisse limitée en dehors par une éminence, *b'*, *apophyse du trapèze*. Sa face supérieure, *b*, s'articule avec la facette inférieure du scaphoïde. Sa face interne, *c* et *d*, présente deux facettes articulaires : l'une, inférieure, très-étroite, s'articule avec le 2e os du métacarpe : l'autre, supérieure, plus large, s'articule avec le trapézoïde ; *e*, face inférieure, qui s'articule avec l'extrémité supérieure du 1er os du métacarpe *f*, face externe.

6, l'*os trapézoïde*. *a*, face dorsale ; *a'*, face palmaire. Cet os s'articule par sa face supérieure, *b*, avec la facette inférieure du scaphoïde, par sa face interne, *c*, avec le grand os, par sa face externe, *d*, avec le trapèze ; sa face inférieure, *e* et *f*, partagée en deux parties par une crête saillante, s'articule avec l'extrémité supérieure du 2e os du métacarpe.

7, le *grand os*. *a*, face dorsale ; *a'*, face palmaire. Sa face supérieure, *b*, ou *tête du grand os*, s'articule avec le scaphoïde et le semi-lunaire. Sa face inférieure, *c*, présente trois facettes : la 1re s'articule avec l'extrémité supérieure du 2e os du métacarpe ; la 2e, qui est la plus large des trois, s'articule avec l'extrémité supérieure du 3e os du métacarpe ; la 3e, qui est très-petite, s'articule avec l'extrémité supérieure du 4e os du métacarpe. Sa face interne, *d*, présente à sa partie supérieure une facette qui s'articule avec l'os crochu ; sa face externe, *e*, présente inférieurement une petite facette qui s'articule avec le trapézoïde.

8, l'*os crochu*. *a*, face dorsale *a'*, face palmaire, elle présente une apophyse saillante, *f*, *apophyse de l'os crochu* *b* face supérieure, qui s'articule avec le semi-lunaire ; *c*, face inférieure, qui s'articule avec les 4e et 5e os du métacarpe ; *d*, face interne, qui s'articule avec le pyramidal ; *e*, face externe, qui s'articule avec le grand os.

LE MÉTACARPE. — 9-13, fig. 1 et 2, les cinq os du métacarpe. Fig. 1, *a*, face dorsale ; fig. 2, *a* face palmaire. *b*, extrémité supérieure ; elle présente trois facettes articulaires : la facette moyenne, *b'*, s'articule avec une facette correspondante d'un des os du carpe ; les facettes latérales externe et interne, *d d'*, s'articulent avec des facettes correspondantes des os du métacarpe. Pour quelques-uns de ces os, qui sont comme enchâssés dans les os du carpe, ces facettes latérales sont doubles de chaque côté ou sur l'un des deux côtés. Le 1er os du métacarpe, 9, n'a point de facettes latérales ; son extrémité supérieure présente une facette concave d'arrière en avant, convexe transversalement, qui s'articule avec le trapèze. Le 5e, 13, ne présente qu'une facette latérale externe. *c*, extrémité inférieure : elle présente une tête ou condyle, *c'*, beaucoup plus étendue dans le sens de la flexion que dans celui de l'extension, et, sur les côtés, deux petites éminences, *e f*, séparées de la tête par une dépression.

LES DOIGTS. — 14-18, fig. 1 et 2, *premières phalanges des doigts*. Fig. 1, *a*, face dorsale convexe. Fig. 2, *a*, face palmaire : creusée en gouttière. L'extrémité supérieure, *b*, présente une cavité glénoïde qui reçoit le condyle du métacarpien correspondant ; l'extrémité inférieure, *c*, présente une poulie articulaire.

19-22, fig. 1 et 2 *secondes phalanges des doigts*. Le pouce n'a pas de seconde phalange. Fig. 1, face dorsale ; fig. 2, face palmaire *a*, extrémité supérieure, qui s'articule avec la 1re phalange ; *b*, extrémité inférieure, qui s'articule avec la 3e phalange.

23-27 fig et 2, *troisièmes phalanges des doigts*. *c*, extrémité supérieure, qui s'articule avec la seconde phalange ; *d*, extrémité inférieure.

Fig. 3 surfaces articulaires inférieures du radius et du cubitus. *a*, extrémité inférieure du radius : elle présente une surface articulaire *b c*, divisée en deux portions pa une crête. La portion externe de cette surface, *b*, s'articule avec le scaphoïde ; la portion interne, *c*, s'articule avec le semi-lunaire. *d*, apophyse styloïde du radius. *e*, petite tête du cubitus : elle présente une surface plane qui s'articule avec le pyramidal. *f*, apophyse styloïde du cubitus.

Fig. 4, facettes articulaires supérieures des os de la 1re rangée. *a*, le scaphoïde ; *b*, facette du scaphoïde ; *c*, facette du semi-lunaire ; *d*, facette du pyramidal ; *e*, l'os pisiforme ; *f*, le trapèze ; *g*, le trapézoïde et le grand os ; *h*, apophyse de l'os crochu ; *j*, apophyse du trapèze. Ces facettes constituent, par leur réunion, une surface articulaire convexe, qui est reçue dans la cavité que forment le radius et le cubitus. (*Voyez* fig. 3.)

Fig. 5, facettes articulaires inférieures des os de la 1re rangée. *a*, apophyse du scaphoïde ; *b*, facette du scaphoïde. *c*, le semi-lunaire ; *d*, sa facette ; *e*, le pyramidal ; *f*, sa facette ; *g*, l'os pisiforme.

Fig. 6, facettes articulaires supérieures des os de la 2e rangée. *a*, le trapèze ; *b*, son apophyse ; *c*, sa facette. *d*, le trapézoïde ; *e*, sa facette. *f*, le grand os ; *g*, tête du grand os ; *i*, facette de l'os crochu *j*, apophyse de l'os crochu. Ces facettes réunies forment une surface convexe et une surface concave. La surface convexe est formée pa le grand os et l'os crochu : elle est reçue dans une cavité formée par les facettes inférieures des os de la 1re rangée. La surface concave est formée par le trapèze et le trapézoïde ; elle répond au scaphoïde.

Fig. 7, facettes articulaires inférieures des os de la 2e rangée : elles s'articulent avec les cinq os du métacarpe *a*, le trapèze ; *b*, sa facette ; *c*, facette du trapézoïde ; *d*, facette du grand os ; *e*, facette de l'os crochu ; *f*, son apophyse.

Emile Beau ad naturam del

Offic. 1

MEMBRES THORACIQUES.

LA MAIN.

La main est divisée en trois parties, qui sont : le *carpe*, le *métacarpe* et les *doigts*.

LE CARPE. — Le carpe est composé de huit os, disposés en deux rangées.

Première rangée du carpe. Fig. 1 et 2. 1, l'*os scaphoïde*. *a*, face dorsale ; *a'*, face palmaire. Sa face supérieure, *b*, s'articule avec le radius ; sa face inférieure, *c*, s'articule avec le *trapèze* et le *trapézoïde*; sa face interne, *d* et *e*, présente deux facettes qui s'articulent avec le *grand os* et l'*os semi-lunaire*. *f*, *apophyse du scaphoïde*.

2, l'*os semi-lunaire*. *a*, face dorsale ; *a'*, face palmaire. Cet os s'articule par sa face supérieure, *b*, avec le radius ; par sa face inférieure, *c*, avec le grand os et l'*os crochu*; par sa face interne, *d*, avec le *pyramidal*; par sa face externe, *e*, avec le scaphoïde.

3, l'*os pyramidal*. *a*, face dorsale ; *a'*, face palmaire. Cet os s'articule par sa face supérieure, *b*, avec le cubitus, par sa face inférieure, *c*, avec l'os crochu, par sa face externe, *d*, avec le semi-lunaire ; sa face interne, *e*, donne insertion à des ligaments. La face palmaire présente une petite facette, *f*, qui s'articule avec l'os pisiforme.

4, l'*os pisiforme*, qui s'articule, par une petite facette, *a*, avec l'os pyramidal.

Seconde rangée du carpe. Fig. 1 et 2. 5, l'*os trapèze*. *a*, face dorsale ; *a'*, face palmaire : elle présente une coulisse limitée en dehors par une éminence, *b'*, *apophyse du trapèze*. Sa face supérieure, *b*, s'articule avec la facette inférieure du scaphoïde. Sa face interne, *c* et *d*, présente deux facettes articulaires : l'une, inférieure, très-étroite, s'articule avec le 2e os du métacarpe ; l'autre, supérieure, plus large, s'articule avec le trapézoïde ; *e*, face inférieure, qui s'articule avec l'extrémité supérieure du 1er os du métacarpe ; *f*, face externe.

6, l'*os trapézoïde*. *a*, face dorsale ; *a'*, face palmaire. Cet os s'articule par sa face supérieure, *b*, avec la facette inférieure du scaphoïde, par sa face interne, *c*, avec le grand os, par sa face externe, *d*, avec le trapèze ; sa face inférieure, *e* et *f*, partagée en deux parties par une crête saillante, s'articule avec l'extrémité supérieure du 2e os du métacarpe.

7, le *grand os*. *a*, face dorsale ; *a'*, face palmaire. Sa face supérieure, *b*, ou *tête du grand os*, s'articule avec le scaphoïde et le semi-lunaire. Sa face inférieure, *c*, présente trois facettes : la 1re s'articule avec l'extrémité supérieure du 2e os du métacarpe ; la 2e, qui est la plus large des trois, s'articule avec l'extrémité supérieure du 3e os du métacarpe ; la 3e, qui est très-petite, s'articule avec l'extrémité supérieure du 4e os du métacarpe. Sa face interne, *d*, présente à sa partie supérieure une facette qui s'articule avec l'os crochu ; sa face externe, *e*, présente inférieurement une petite facette qui s'articule avec le trapézoïde.

8, l'*os crochu*. *a*, face dorsale ; *a'*, face palmaire, elle présente une apophyse saillante, *f*, *apophyse de l'os crochu* ; *b*, face supérieure, qui s'articule avec le semi-lunaire ; *c*, face inférieure, qui s'articule avec les 4e et 5e os du métacarpe ; *d*, face interne, qui s'articule avec le pyramidal ; *e*, face externe, qui s'articule avec le grand os.

LE MÉTACARPE. — 9-13, fig. 1 et 2, les cinq os du métacarpe. Fig. 1, *a*, face dorsale ; fig. 2, *a* face palmaire. *b*, extrémité supérieure ; elle présente trois facettes articulaires : la facette moyenne, *b'*, s'articule avec une facette correspondante d'un des os du carpe ; les facettes latérales externe et interne, *d d'*, s'articulent avec des facettes correspondantes des os du métacarpe. Pour quelques-uns de ces os, qui sont comme enchâssés dans les os du carpe, ces facettes latérales sont doubles de chaque côté ou sur l'un des deux côtés. Le 1er os du métacarpe, 9, n'a point de facettes latérales ; son extrémité supérieure présente une facette concave d'arrière en avant, convexe transversalement, qui s'articule avec le trapèze. Le 5e, 13, ne présente qu'une facette latérale externe. *c*, extrémité inférieure : elle présente une tête ou condyle, *c'*, beaucoup plus étendue dans le sens de la flexion que dans celui de l'extension, et, sur les côtés, deux petites éminences, *e f*, séparées de la tête par une dépression.

LES DOIGTS. — 14-18, fig. 1 et 2, *premières phalanges des doigts*. Fig. 1, *a*, face dorsale convexe. Fig. 2, *a*, face palmaire : creusée en gouttière. L'extrémité supérieure, *b*, présente une cavité glénoïde qui reçoit le condyle du métacarpien correspondant ; l'extrémité inférieure, *c*, présente une poulie articulaire.

19-22, fig. 1 et 2, *secondes phalanges des doigts*. Le pouce n'a pas de seconde phalange. Fig. 1, face dorsale ; fig. 2, face palmaire. *a*, extrémité supérieure, qui s'articule avec la 1re phalange ; *b*, extrémité inférieure, qui s'articule avec la 3e phalange.

23-27, fig. 1 et 2, *troisièmes phalanges des doigts*. *c*, extrémité supérieure, qui s'articule avec la seconde phalange ; *d*, extrémité inférieure.

Fig. 3, surfaces articulaires inférieures du radius et du cubitus. *a*, extrémité inférieure du radius : elle présente une surface articulaire, *b c*, divisée en deux portions par une crête. La portion externe de cette surface, *b*, s'articule avec le scaphoïde ; la portion interne, *c*, s'articule avec le semi-lunaire. *d*, apophyse styloïde du radius. *e*, petite tête du cubitus : elle présente une surface plane qui s'articule avec le pyramidal. *f*, apophyse styloïde du cubitus.

Fig. 4, facettes articulaires supérieures des os de la 1re rangée. *a*, le scaphoïde ; *b*, facette du scaphoïde ; *c*, facette du semi-lunaire ; *d*, facette du pyramidal ; *e*, l'os pisiforme ; *f*, le trapèze ; *g*, le trapézoïde et le grand os ; *h*, apophyse de l'os crochu ; *j*, apophyse du trapèze. Ces facettes constituent, par leur réunion, une surface articulaire convexe, qui est reçue dans la cavité que forment le radius et le cubitus. (*Voyez* fig. 3.)

Fig. 5, facettes articulaires inférieures des os de la 1re rangée. *a*, apophyse du scaphoïde ; *b*, facette du scaphoïde. *c*, le semi-lunaire ; *d*, sa facette ; *e*, le pyramidal ; *f*, sa facette ; *g*, l'os pisiforme.

Fig. 6, facettes articulaires supérieures des os de la 2e rangée. *a*, le trapèze ; *b*, son apophyse ; *c*, sa facette. *d*, le trapézoïde ; *e*, sa facette. *f*, le grand os ; *g*, tête du grand os ; *i*, facette de l'os crochu ; *j*, apophyse de l'os crochu. Ces facettes réunies forment une surface convexe et une surface concave. La surface convexe est formée par le grand os et l'os crochu : elle est reçue dans une cavité formée par les facettes inférieures des os de la 1re rangée. La surface concave est formée par le trapèze et le trapézoïde ; elle répond au scaphoïde.

Fig. 7, facettes articulaires inférieures des os de la 2e rangée : elles s'articulent avec les cinq os du métacarpe. *a*, le trapèze ; *b*, sa facette ; *c*, facette du trapézoïde ; *d*, facette du grand os ; *e*, facette de l'os crochu ; *f*, son apophyse.



Offic. lith. Artus

Emile Beau ad naturam del.

Pl. 17.

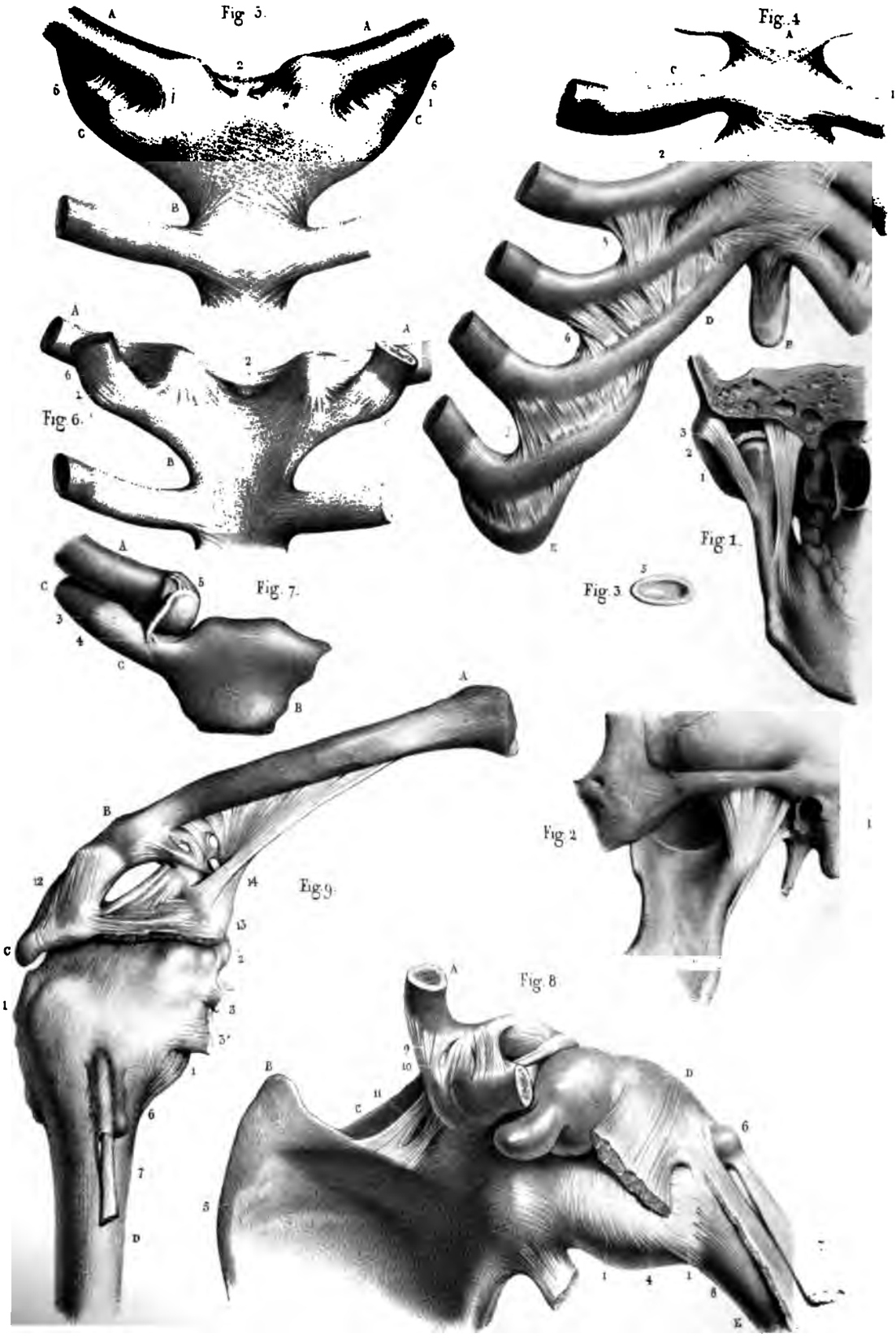

au ad naturam del.

Offic. litho Artus

Fig. 1, 2, 3. **Articulation temporo-maxillaire.** 1, ligament latéral externe; ce ligament s'étend du côté externe du condyle, au tubercule qui existe à la jonction des deux racines de l'arcade zygomatique. 2, ligament latéral interne; ce ligament est constitué par une bandelette aponévrotique très-mince, qui s'étend de l'épine du sphénoïde à l'espèce de crochet situé en dedans du canal dentaire inférieur. 3, cartilage inter-articulaire; sa face inférieure moulée sur le condyle est concave, sa face supérieure est alternativement convexe pour répondre à la cavité glénoïde, et concave pour répondre à la racine transverse de l'arcade zygomatique.

Fig. 4. **Articulation chondro-sternale.** *a*, sternum. *b*, appendice xyphoïde. *c*, *d*, *e*, cartilages costaux.

Les cartilages des sept premières côtes sont unis au sternum par deux ligaments, l'un antérieur et l'autre postérieur. Le ligament antérieur, appelé aussi *ligamen trayonné antérieur*, 1, 2, 3, s'entre-croise sur la ligne médiane avec celui du côté opposé et se termine sur le sternum en se confondant avec les insertions du muscle grand pectoral. Le *ligament rayonné postérieur* est très-mince. 4, *ligament chondro-xyphoïdien*. Ce ligament s'étend obliquement du cartilage de la septième côte à la face antérieure de l'appendice xyphoïde; là, il s'entre-croise avec le ligament du côté opposé. 5, 6, 7, lames fibreuses qui unissent entre eux les cartilages des 5e, 6e, 7e et 8e côtes.

Fig. 5, 6 et 7. **Articulation sterno-claviculaire.** *a*, extrémité interne de la clavicule. *b*, première pièce du sternum. *c*, cartilage de la première côte.

1, ligament orbiculaire; ce ligament s'étend du pourtour de la facette articulaire de la clavicule au pourtour de la facette articulaire du sternum. 2, ligament inter-claviculaire unissant entre elles les extrémités internes des clavicules; ce ligament adhère par quelques fibres à la fourchette du sternum. 3, cartilage inter-articulaire; il adhère au ligament orbiculaire, 4, au cartilage de la première côte, 5, à la clavicule. 6, ligament costo-claviculaire; ce ligament s'étend de la partie interne du premier cartilage costal à une surface rugueuse située sur la face inférieure de la clavicule près de son extrémité interne.

Fig. 8 et 9. **Articulation scapulo-humérale.** Fig. 8. *a*, extrémité externe de la clavicule. *b*, angle supérieur de l'omoplate. *c*, épine de l'omoplate. *d*, apophyse coracoïde, dont le sommet a été enlevé. *e*, extrémité supérieure de l'humérus.

Fig. 9. *a*, extrémité interne de la clavicule. *b*, extrémité externe de la clavicule. *c*, apophyse acromion. *d*, humérus.

Fig. 8 et 9. 1-1, *capsule fibreuse*, *ligament capsulaire;* ce ligament s'étend du pourtour de la cavité glénoïde au col anatomique de l'humérus. 2, *ligament accessoire* de la capsule fibreuse, *faisceau coracoïdien*, qui du bord antérieur de l'apophyse coracoïde vient se terminer sur cette capsule. 3, 3, tendons des muscles sous-épineux et petit rond. 4, tendon du muscle sous-scapulaire. La capsule fibreuse présente constamment, au niveau du tendon du sous-scapulaire, une ouverture qui laisse passer un prolongement de la synoviale, 5; pour bien apprécier les dimensions de ce prolongement il est nécessaire d'insuffler l'articulation. Au niveau de la coulisse bicipitale, la capsule fibreuse forme une espèce de pont sous lequel passe le prolongement de la synoviale, 6, qui enveloppe le tendon, 7, de la longue portion du muscle biceps brachial. 8, tendon du muscle grand pectoral.

Fig. 8. 9-10, ligaments qui unissent l'extrémité externe de la clavicule à l'apophyse coracoïde; ces ligaments sont au nombre de deux : l'un antérieur, 9, appelé *ligament trapezoïde*, et l'autre postérieur, 10, appelé *ligament conoïde* ou *rayonné*. 11, ligament qui convertit en trou l'échancrure coracoïdienne.

Fig. 9. 12, ligament qui unit à l'acromion l'extrémité externe de la clavicule. 13-14, ligament *coraco-acromien*, étendu du sommet de l'acromion à toute la longueur du bord postérieur de l'apophyse coracoïde.

Articulation huméro-cubitale. Fig. 1. *a*, extrémité inférieure de l'humérus. *b*, cubitus. *c*, radius. *d*. extrémité inférieure du cubitus. *e*, extrémité inférieure du radius.
1, ligament latéral interne de l'articulation huméro-cubitale. Ce ligament, confondu en partie avec le tendon, 2. du fléchisseur superficiel des doigts, s'étend de la tubérosité interne de l'humérus au côté interne de l'apophyse coronoïde du cubitus. 3. bandelette fibreuse étendue de l'apophyse coronoïde à l apophyse olécrane. 4, ligament postérieur. 5, ligament antérieur. 6. ligament interosseux, dont les fibres sont obliquement dirigées de haut en bas et de dehors en dedans, du bord interne du radius au bord externe du cubitus. 7, ouverture qui donne passage à des vaisseaux. 8, *corde ligamenteuse de Weitbrecht*. 9, tendon du muscle biceps brachial.

Articulation huméro-cubitale. Fig. 2. *a*, extrémité inférieure de l'humérus. *b*, extrémité supérieure du cubitus. *c*, extrémité supérieure du radius.
1, ligament latéral externe de l'articulation huméro-cubitale. Ce ligament, confondu avec les tendons, 2, 3, des muscles extenseurs des doigts et court supinateur, 4, naît du sommet de la tubérosité externe de l'humérus : de là ses fibres vont se terminer en rayonnant, les unes sur le *ligament annulaire* du radius, les autres, 5, sur le côté externe de l'olécrane.

Articulation huméro-cubitale. Fig. 3. *a*. extrémité inférieure de l'humérus. *b*. extrémité supérieure du cubitus. *c*, extrémité supérieure du radius.
1, 2, 3, ligament antérieur de l'articulation huméro-cubitale : il est composé de fibres verticales, de fibres obliques et de fibres transverses. 4, *ligament angulaire* du radius. Ce ligament, disposé en forme d'anneau, s'insère par ses deux extrémités en avant et en arrière de la petite cavité sigmoïde du cubitus : il est intimement uni au ligament antérieur de l'articulation huméro-cubitale, aux tendons des muscles, 5, court supinateur, et 6, extenseur commun des doigts. 7, 8, tendons des muscles rond pronateur et fléchisseur des doigts. 9, *corde ligamenteuse de Weitbrecht*. 10, tendon du biceps brachial.

Articulation radio-cubitale. Fig. 4. *a-b*, surface articulaire inférieure du radius. *c-d*, petite tête du cubitus. *e*, apophyse styloïde du cubitus.
1, *ligament triangulaire* : il s'insère, par sa base, au bord inférieur de la petite cavité sigmoïde du radius, et, par son sommet, dans l'angle rentrant que forme la petite tête du cubitus avec l'apophyse styloïde.

Articulations de la main. Fig. 5 (face palmaire). *a*, extrémité inférieure du radius. *b*, extrémité inférieure du cubitus. *c-d-e*, os du métacarpe. *f-g*, premières phalanges.
1, ligament interosseux. 2-2-3, ligament antérieur, *radio-carpien*. Ce ligament naît du bord antérieur de l'extrémité inférieure du radius ; de là ses fibres vont s'insérer au scaphoïde, à l'os crochu, au grand os et au pyramidal. 4, ligament antérieur, *cubito-carpien*. Ce ligament naît dans la rainure qui sépare l'apophyse styloïde de la petite tête du cubitus ; de là ses fibres vont s'insérer au pyramidal et à l'os pisiforme. Ses fibres supérieures, à peu près horizontales, 5, vont s'attacher au bord inférieur du radius, en s'entre-croisant avec les fibres du ligament radio-carpien. 6-7, ligaments qui unissent le grand os au scaphoïde, au pyramidal, au trapèze et à l'os crochu. 8-9, ligaments inférieurs de l'os pisiforme, au nombre de deux : l'un, externe, 8, qui va se fixer à l'apophyse unciforme de l'os crochu ; l'autre, interne, 9, qui s'insère à l'extrémité supérieure des 4e et 5e métacarpiens. 10, ligament étendu du scaphoïde au trapèze et au trapézoïde. 11, ligaments qui unissent les os de la 2e rangée aux extrémités supérieures des métacarpiens. 12, capsule fibreuse unissant le trapèze au 1er métacarpien. 13-13, ligament unissant entre elles les extrémités carpiennes des métacarpiens. Ce ligament consiste en des faisceaux obliques étendus de l'un à l'autre métacarpien. 14-14, *ligament transverse palmaire*. 15, gaînes des tendons fléchisseurs : elles constituent le ligament antérieur des articulations métacarpo-phalangiennes.

Articulations de la main. Fig. 6 (face dorsale). *a*, extrémité inférieure du cubitus. *b*, extrémité inférieure du radius. *c-d-e*, os de la 1re rangée du carpe. *f*, os de la 2e rangée. *g-h*, os du métacarpe.
1, ligament interosseux. 2-2, ligament postérieur de l'articulation radio-carpienne, étendu du bord postérieur du radius aux faces postérieures du scaphoïde et du pyramidal. Ce ligament est fort mince : il est intimement uni aux gaînes fibreuses, 3, 4, 5, 6, des muscles extenseurs et radiaux. 7, ligament latéral interne de l'articulation radio-carpienne. 8-8, ligament dorsal unissant entre elles les deux rangées du carpe. Ce ligament consiste en quelques fibres obliquement étendues des os de la 1re rangée à ceux de la 2e rangée. 9, ligament étendu du scaphoïde au trapèze. 10, ligament unissant l'os pyramidal à l'os crochu. 11, 12, 13, ligaments unissant entre eux les os de la 2e rangée. 14, ligaments unissant aux os du carpe le 2e os du métacarpe. Ces ligaments sont au nombre de trois : un moyen, qui vient du trapézoïde ; un externe, qui vient du trapèze : un interne, qui vient du grand os. 15, ligaments étendus du 3e os du métacarpe au grand os. 16, ligaments étendus du 4e os du métacarpe au grand os et à l'os crochu. 17, ligament étendu du 5e os du métacarpe à l'os crochu. 18, capsule fibreuse unissant le trapèze au 1er os du métacarpe. 19-19, ligaments unissant entre elles les extrémités supérieures des os du métacarpe.

Articulations de la main. Fig. 7 (bord cubital). *a*, extrémité inférieure du radius. *b*, extrémité inférieure du cubitus. *c-d*, os du métacarpe. *e*, os pisiforme. *f*, apophyse unciforme de l'os crochu.
1, ligament latéral interne de l'articulation radio carpienne. Ce ligament s'étend de la base de l'apophyse styloïde du cubitus à l'os pisiforme et à la face postérieure du pyramidal : il est creusé d'une cavité, 3, qui communique avec l'articulation radio-carpienne. Le sommet de l'apophyse styloïde, encroûté de cartilage, est en rapport immédiat avec la face postérieure du pyramidal.

Articulations de la main. Fig. 8. *a*, *b*, *c*, os de la 1re rangée. *d*, *e*, *f*, *g*, os de la 2e rangée. *h-h*, os du métacarpe.
1-2, ligaments interosseux de la 1re rangée du carpe : ils n'occupent que la partie la plus élevée des surfaces articulaires. 3-4, ligaments interosseux de la 2e rangée du carpe. 5, ligament interosseux étendu du grand os au côté interne du 3e métacarpien. 6, ligament interosseux, étendu du trapèze au côté externe du 2e métacarpien. 7-8-9, ligaments interosseux, unissant entre elles les extrémités supérieures des métacarpiens.

Articulations de la main. Fig. 9. 1, 2, 3, ligaments latéraux externes, unissant les 1res phalanges aux os du métacarpe, les 1res phalanges aux 2es, et les 2es aux 3es. Les ligaments latéraux internes sont moins développés que les ligaments latéraux externes : une semblable disposition existe pour le pied.

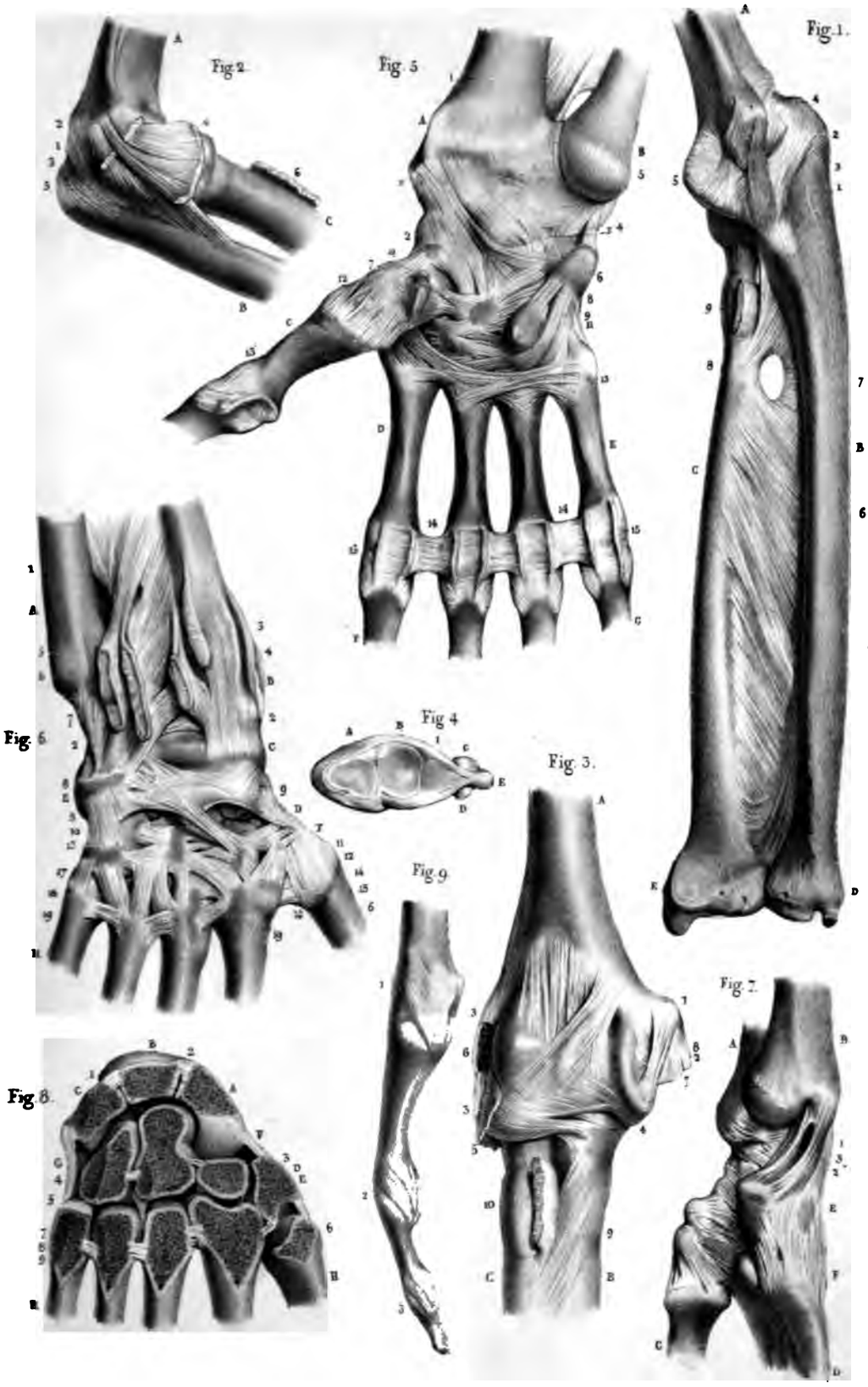

Emile Beau ad naturam del.

Offic litho Artus.

Pl. 19.

Offic. litho. Artus

iu ad naturam del.

MEMBRES ABDOMINAUX.

Le membre abdominal se divise en quatre parties, qui sont : la hanche, la cuisse, la jambe, le pied.

LA HANCHE.

La hanche est composée d'un seul os, nommé l'*os coxal*.

OS COXAL.

Fig. 1 et 2. *Face fémorale de l'os coxal* du côté droit. Elle est inclinée en bas et en dehors dans sa portion supérieure, en avant et en bas dans sa portion inférieure.

Fig. 1. Portion supérieure de la face fémorale. Elle présente une espèce de fosse alternativement convexe et concave, nommée *fosse iliaque externe*, parcourue par deux lignes saillantes : l'une, postérieure, *a*, est appelée *ligne demi-circulaire supérieure;* l'autre, antérieure, *a'-a'*, beaucoup plus étendue, est appelée *ligne demi-circulaire inférieure*. L'espace compris entre ces deux lignes courbes est concave; l'espace compris entre la ligne courbe inférieure et le bord de la cavité *cotyloïde*, *b*, est concave de haut en bas, et convexe d'avant en arrière. *c*, empreintes musculaires. *d*, trou nourricier.

Fig. 2. Portion inférieure de la face fémorale. *b*, la *cavité cotyloïde; b' arrière-fond de la cavité cotyloïde; e-e*, pourtour de la cavité cotyloïde, appelé *sourcil cotyloïdien; e', échancrure cotyloïdienne. f-f'*, rainures transversales au-dessus et au-dessous de la cavité cotyloïde. *g, trou sous-pubien*, de forme ovalaire chez l'homme, de forme triangulaire chez la femme. *h-h*, demi-circonférence externe du trou sous-pubien; *h'-h'*, demi-circonférence interne.

Fig. 3. *Face interne de l'os coxal. g*, orifice interne du trou sous-pubien; *g', gouttière sous-pubienne :* son bord antérieur, *h*, se continue avec la demi-circonférence externe du trou sous-pubien; son bord postérieur, *h'*, se continue avec la demi-circonférence interne. *i*, rebord saillant qui fait partie du détroit supérieur du bassin. *k, fosse iliaque interne. l*, trou nourricier. *m, surface auriculaire :* elle s'articule avec le sacrum. *n*, surface convexe très-raboteuse, qui porte le nom de *tubérosité de la crête iliaque*.

Fig. 1, 2, 3. *l'-l'*, le *bord supérieur* de l'os coxal, contourné en forme d'*S* italique : il porte le nom de *crête iliaque;* on lui considère deux lèvres et un interstice; *m'm'*, fig. 2 et 3, la lèvre interne; *n'-n'*, fig. 1 et 2, la lèvre externe; *o-o*, fig. 1 et 2, l'interstice.

Fig. 2 et 3. *p-p''*, le *bord inférieur*, divisé en deux parties; la partie antérieure, *p-p'*, est verticale : elle présente une surface elliptique rugueuse, qui, avec une semblable de l'os opposé, forme la *symphyse pubienne*. La partie postérieure, *p'p''*, est recourbée en dehors : elle concourt à former l'*arcade pubienne*.

Fig. 2 et 3. *q-v*, le *bord antérieur. q*, fig. 1, 2, 3, l'*épine iliaque antérieure* et *supérieure; q'*, échancrure supérieure; *r*, l'*épine iliaque antérieure et inférieure*. Fig. 2 et 3, *r'*, échancrure inférieure. *s, éminence ilio-pectinée; s'*, fig. 2, *surface pectinée :* son bord antérieur, *t*, se continue avec la demi-circonférence externe du trou sous-pubien; son bord postérieur, nommé *crête du pubis*, *t'*, fig. 2 et 3, se continue avec le rebord saillant, qui fait partie du détroit supérieur du bassin. *u*, fig. 2, l'*épine du pubis. v*, fig. 2 et 3, l'*angle du pubis*.

Fig. 1, 2, 3. *x-z'*, le *bord postérieur*. Fig. 2 et 3, *x*, l'*épine iliaque postérieure* et *supérieure; x'*, l'*épine iliaque postérieure et inférieure; y*, la *grande échancrure sciatique; y'*, l'*épine sciatique z*, la *petite échancrure sciatique; z'*, fig. 1, 2, 3, la *tubérosité de l'ischion*.

MEMBRES ABDOMINAUX.

LA CUISSE.

La cuisse est composée d'un seul os, qui est *le fémur*.

LE FÉMUR.

Fig. 1, vue antérieure du fémur du côté droit ; fig. 2, vue postérieure ; fig. 3, extrémité inférieure vue de face (3/4 de nature).

Fig. 1 et 2. *a*, le corps du fémur ; *b*, l'extrémité supérieure ; *c*, l'extrémité inférieure. Fig. 1, *d–d*, la face antérieure du fémur : fig. 2, *e–e*, la face interne ; *f–f*, la face externe ; *e'*, trou nourricier ; *g–g*, fig. 1 et 2, les bords latéraux : épais et arrondis, ils se distinguent à peine des faces. *h'*, fig. 2, le bord postérieur, épais et rugueux, il porte le nom de *ligne âpre du fémur ;* on lui considère une lèvre externe, *h'*, une levre interne, *h''*, et un interstice, *h*. La ligne âpre est bifurquée supérieurement et inférieurement. *i*, branche interne de la bifurcation supérieure ; *i'–i'*, branche externe : celle-ci présente sur son trajet une éminence rugueuse, *k*. Des deux branches de la bifurcation inférieure, l'interne, peu marquée, *l*, répond au passage des *vaisseaux fémoraux*, elle se termine à une éminence, *m ;* l'externe, plus saillante, *l'*, se termine à une éminence, *m'*. Ces deux branches circonscrivent une surface triangulaire qui répond aux *vaisseaux poplités*.

Fig. 1 et 2. *o*, la *tête du fémur :* elle présente à son sommet une dépression, *o'*, qui donne insertion au ligament inter-articulaire. *p*, le *col du fémur :* il s'unit avec le corps de l'os, suivant un angle plus ou moins ouvert ; cet angle est très-obtus chez l'homme et presque droit chez la femme. *q*, le bord supérieur du col : il est plus long en arrière qu'en avant ; *q'*, le bord inférieur, plus long que le bord supérieur. *r*, le *grand trochanter :* à cette éminence, fig. 2, se termine la branche externe de la bifurcation supérieure de la ligne âpre du fémur. *r'*, fig. 2, la *cavité digitale* du grand trochanter. *s*, le *petit trochanter :* cette éminence, fig. 2, se continue inférieurement avec la branche interne de la bifurcation supérieure de la ligne âpre. *s's'*, fig. 1, ligne saillante qui unit antérieurement ces deux éminences. *t t'*, fig. 2, crête rugueuse très-épaisse, qui unit postérieurement ces deux éminences.

Fig. 1, 2 et 3. *u*, *u-u*, le *condyle externe* du fémur ; *u'* et *u'-u'*, le *condyle interne :* le condyle interne est moins épais, et se prolonge un peu plus en arrière et en bas que le condyle externe. Ces deux condyles sont séparés en arrière par une échancrure, *v*, fig. 2 et 3, appelée *échancrure inter-condylienne*. *x*, fig. 3, la *facette interne* du condyle externe ; *x'*, la facette externe du condyle interne ; ces deux facettes sont profondément excavées, pour donner insertion à un ligament. Les deux condyles se réunissent en avant pour former une espèce de poulie articulaire, *y*, fig. 1 et 3, appelée *trochlée fémorale*. La portion de trochlée qui appartient au condyle interne est moins large et moins saillante que celle qui appartient au condyle externe. *z*, la *tubérosité externe* du fémur ; *z'*, la *tubérosité interne*.

Fig. 4. *Extrémité supérieure du tibia* (vue de face). Elle présente deux cavités articulaires, *a* et *b*, *condyles du tibia*, qui s'articulent avec les condyles du fémur. La cavité externe, *a*, est moins profonde que la cavité interne, *b*. Ces deux cavités sont séparées par une éminence, *c*, qui porte le nom d'*épine du tibia*. *d–d*, *tubérosité externe du tibia ; d'–d'*, *tubérosité interne*. *e*, *échancrure inter-condylienne*. *f*, *tubérosité antérieure*.

LA ROTULE.

Fig. 5. *Face antérieure de la rotule du côté droit*. *a–b*, la base. *c*, le sommet.

Fig. 6. *Face postérieure de la rotule*. *a–b*, la base. *c*, le sommet. *d*, rebord saillant qui sépare deux surfaces articulaires. La surface articulaire interne, *e*, est moins large et moins profonde que la surface articulaire externe, *f*. Ces deux surfaces s'articulent avec la partie antérieure des condyles du fémur.

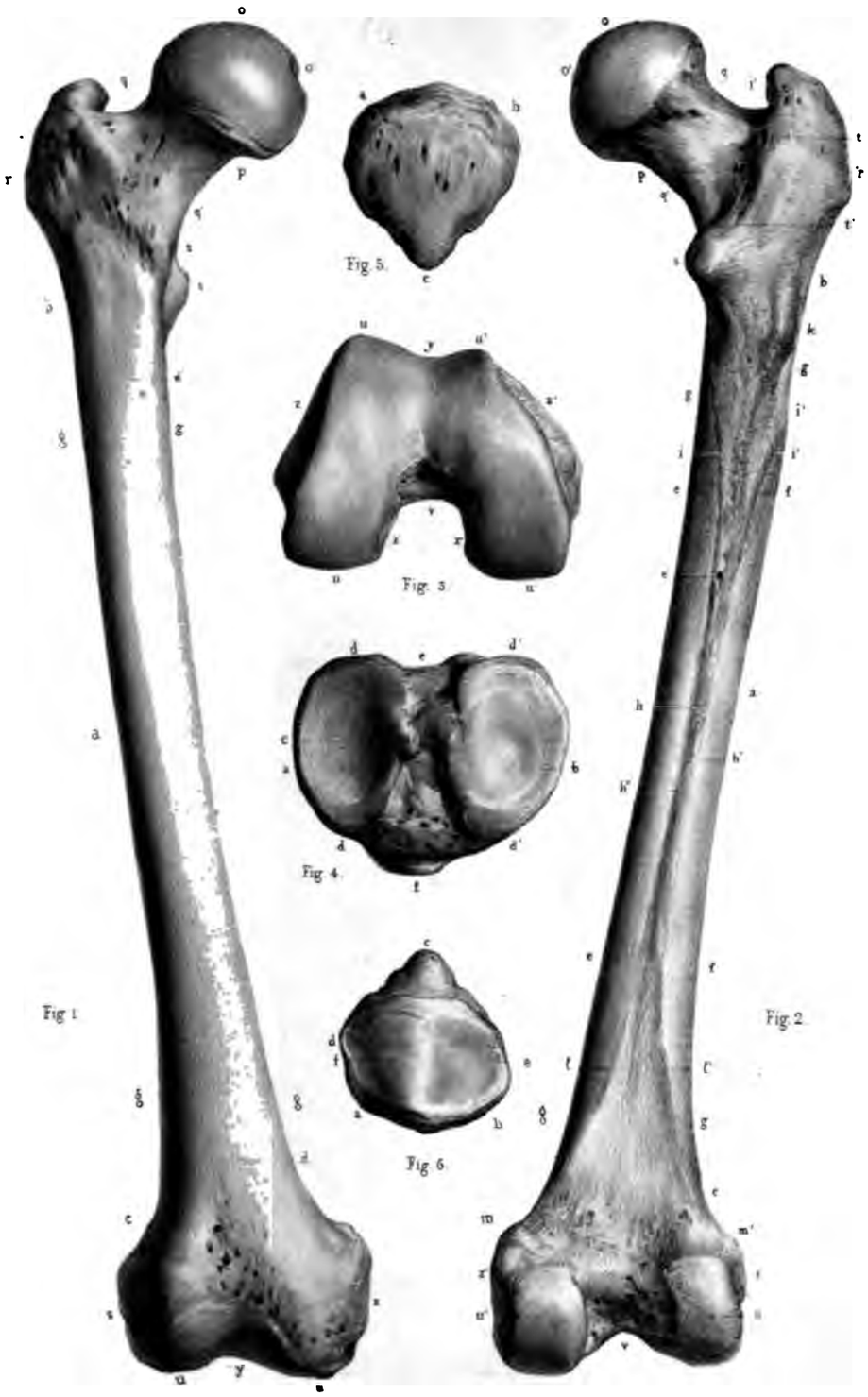

Emile Beau ad naturam del.

Office litho Artus.

Pl. 21.

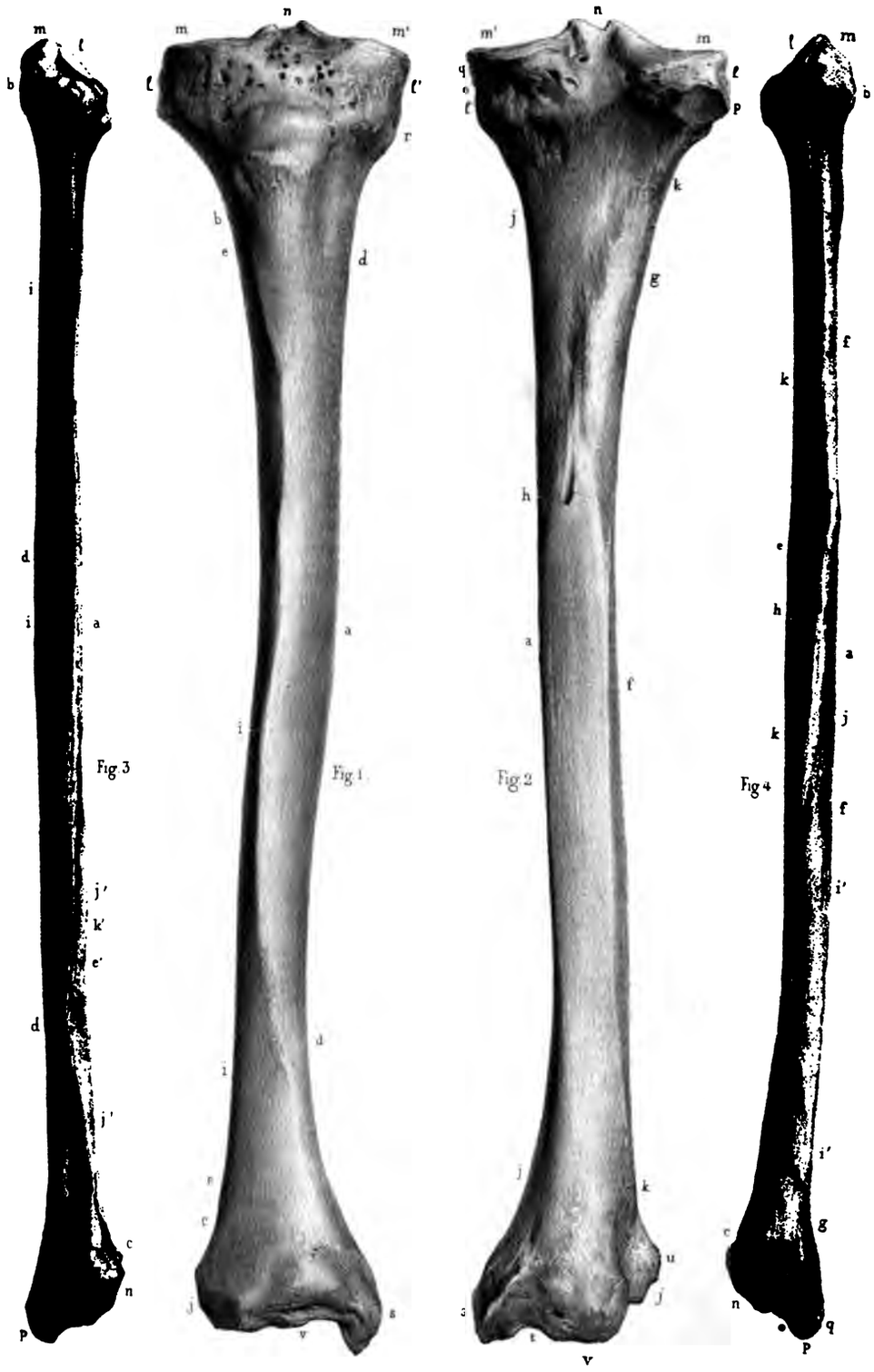

Émile Beau ad naturam del.

Offic. litho. Artus.

MEMBRES ABDOMINAUX.

LA JAMBE.

La jambe est composée de deux os, le *tibia* et le *péroné*.

LE TIBIA.

Fig. 1, vue antérieure du tibia du côté droit ; fig. 2, vue postérieure.

Fig. 1 et 2. *a*, le corps ; *b*, l'extrémité supérieure ; *c*, l'extrémité inférieure. *d-d*, fig. 1, face interne. *e-e*, face externe, inclinée en avant dans sa partie inférieure. Fig. 2, *f*, face postérieure : elle présente supérieurement une ligne rugueuse, *g*, obliquement dirigée de haut en bas et de dehors en dedans. Au-dessous de cette ligne, *h*, orifice du conduit nourricier de l'os. *i-i*, fig. 1, bord antérieur. Ce bord, mousse et arrondi dans son quart inférieur, saillant dans ses trois quarts supérieurs, porte le nom de *crête du tibia*. *j-j*, fig. 2, bord interne, *k-k*, bord externe qui donne insertion au ligament inter-osseux.

Extrémité supérieure du tibia. Fig. 1 et 2, *l l'*, *tubérosités du tibia* ; *m m'*, *cavités glénoïdes*, séparées l'une de l'autre par une éminence, *n*, qui porte le nom d'*épine du tibia*. La tubérosité interne, *l'*, fig. 2, plus volumineuse que l'externe, est creusée en arrière d'une gouttière, *o*, qui loge un tendon ; la tubérosité externe, *l*, présente en arrière une petite facette, *p*, qui s'articule avec la tête du péroné. *q*, échancrure qui sépare les deux tubérosités. *r*, *tubérosité antérieure* du tibia.

Extrémité inférieure. Fig. 1 et 2, *s*, malléole interne : sa face postérieure présente une gouttière, *t*, fig. 2, qui donne passage à deux tendons ; sa face interne fait partie de la cavité articulaire de l'extrémité inférieure du tibia, *v* (*voyez* pl. 22, fig 3). *u*, fig. 2, surface triangulaire concave, dont la partie supérieure, rugueuse, donne insertion à un ligament, et la partie inférieure, lisse, s'articule avec l'extrémité inférieure du péroné.

LE PERONÉ.

Fig. 3, vue antérieure du péroné du côté droit ; fig. 4, vue postérieure.

Fig. 3 et 4. *a*, le corps ; *b*, l'extrémité supérieure ; *c*, l'extrémité inférieure ; *d d*, fig. 3, face externe : un peu tournée en avant supérieurement, elle est inclinée en arrière inférieurement. *e*, fig. 4, face interne, partagée en deux portions inégales par une crête verticale qui donne insertion au ligament inter-osseux : cette face est déviée en avant dans sa partie inférieure, *e'*, fig. 3. *f-f*, fig. 4, face postérieure : cette face, un peu externe supérieurement, devient interne inférieurement ; elle se termine par une surface rugueuse, *g*. *h*, orifice du conduit nourricier de l'os. *i-i*, fig. 3, bord externe, qui devient postérieur inférieurement, *i'-i'*, fig. 4. *j-j*, fig. 4, bord interne, mince et tranchant à la partie moyenne : ce bord devient un peu antérieur inférieurement, *j'-j'*, fig. 3. *k-k*, fig. 4, bord antérieur, qui devient externe inférieurement, *k'*, fig. 3, et se termine par une bifurcation.

L'extrémité inférieure, ou *tête du péroné*, présente, en dedans, une facette, *l*, fig. 3 et 4, qui s'articule avec une facette correspondante du tibia, et, en dehors, une apophyse, *m*, *apophyse styloïde* du péroné.

L'extrémité inférieure, ou malléole externe, présente en dedans une facette, *n*, fig. 3 et 4, qui s'articule avec l'*astragale*. *o*, dépression qui donne insertion à un ligament. *p*, sommet de la malléole *q*, coulisse qui donne passage à deux tendons.

MEMBRES ABDOMINAUX.

LE PIED.

Le pied est divisé en trois parties, qui sont le *tarse*, le *métatarse* et les *orteils*.

LE TARSE.

Le tarse est composé de sept os, disposés sur deux rangées.

Première rangée du tarse. Fig. 1. 1, l'*astragale*. Sa face supérieure, *a*, disposée en forme de trochlée, s'articule avec l'extrémité inférieure du tibia : elle se continue sur les faces interne et externe, *b* et *c*, avec deux facettes articulaires qui répondent aux malléoles. *d*, *col de l'astragale*. *e*, *tête de l'astragale* : elle présente une surface articulaire, *f*, qui répond à la face postérieure du scaphoïde; *g*, coulisse qui donne passage à un tendon. Fig. 2. 1, l'astragale. Sa face inférieure présente deux facettes articulaires, *a* et *b*, séparées par une rainure transversale, *c*. *d*, face antérieure ou scaphoïdienne. *e*, coulisse pour un tendon. *f*, face interne. *g*, face externe. — Fig. 1. 2, le *calcanéum*. Sa face supérieure présente deux facettes articulaires, *a* et *b*, correspondantes aux facettes de la face inférieure de l'astragale ; ces deux facettes sont séparées par une rainure, *c*. La facette antérieure est supportée par une éminence latérale, *d*, qui porte le nom de *petite apophyse du calcanéum* ; la face antérieure, *e*, s'articule avec le cuboïde : elle est supportée par une apophyse, *f*, qui porte le nom de *grande apophyse du calcanéum*. *g*, face externe ; *h*, face interne ; *i*, face postérieure. Fig. 2. 2, le calcanéum. *a*, face inférieure ; *b*, *tubérosité du calcanéum* ; *c*, face antérieure ou *cuboïdienne* ; *d*, face inférieure de la petite apophyse ; *e*, face interne ; *f*, face externe, qui présente deux coulisses, *g*.

Seconde rangée du tarse. Fig. 1. 3, le *cuboïde*. *a*, face supérieure ; *b*, face postérieure ou *calcanéenne*. *c*, *apophyse du cuboïde* ; *d*, face antérieure, qui s'articule avec les 4e et 5e métatarsiens ; *e*, face interne, qui s'articule avec le troisième cunéiforme, et souvent avec le scaphoïde ; *f*, bord externe. Fig. 2. 3, le cuboïde. *a*, face inférieure : elle présente une coulisse, *b*, limitée en arrière par une crête saillante, *c*. *d*, face postérieure ; *e*, face antérieure ; *f*, face interne ; *g*, apophyse. — Fig. 1. 4, le *scaphoïde*. *a*, face supérieure ; *b*, face postérieure concave, qui reçoit la tête de l'astragale ; *c*, *d*, *e*, face antérieure, qui présente trois facettes articulaires répondant aux trois cunéiformes ; *f*, *apophyse du scaphoïde* ; *g*, bord externe Fig. 2. 4, le scaphoïde. *a*, face inférieure ; *b*, apophyse ; *c*, face postérieure ou *astragalienne* ; *d*, face antérieure ; *e*, facette qui s'articule avec le cuboïde. — Fig. 1. 5, le *premier cunéiforme*. *a*, face supérieure ; *b*, face externe ; elle présente une facette articulaire, qui répond en arriere au 2e cunéiforme, et en avant au 2e métatarsien ; *c*, face interne ; *d*, face postérieure, qui s'articule avec le scaphoïde ; *e*, face antérieure qui s'articule avec le 1er métatarsien. Fig. 2. 5, le 1er cunéiforme. *a*, face inférieure rugueuse ; *b*, face postérieure ; *c*, face antérieure ; *d*, face externe ; *e*, face interne. — Fig. 1. 6, le *deuxième cunéiforme*. *a*, face supérieure ou *base* ; *b*, face externe, qui s'articule avec le 3e cunéiforme ; *c*, face interne, qui s'articule avec le 1er cunéiforme ; *d*, face postérieure, qui s'articule avec le scaphoïde ; *e*, face antérieure, qui s'articule avec le 2e métatarsien. Fig. 2. 6, le 2e cunéiforme. *a*, face inférieure ou *sommet* ; *b*, face postérieure ; *c*, face antérieure ; *d*, face externe ; *e*, face interne. — Fig. 1. 7, le *troisième cunéiforme*. *a*, face supérieure ou *base* ; *b*, face externe, qui s'articule avec le cuboïde ; *c*, face interne, qui s'articule en avant avec le 2e métatarsien, et en arrière avec le 2e cunéiforme ; *d*, face postérieure, qui s'articule avec le scaphoïde ; *e*, face antérieure, qui s'articule avec le 3e métatarsien. Fig. 2. 7, le 3e cunéiforme. *a*, face inférieure ou *sommet*, *b*, face postérieure ; *c*, face antérieure ; *d*, face externe ; *e*, face interne.

LE MÉTATARSE.

Fig. 1 et 2, 8-12, les cinq os du métatarse. Fig. 1, *a*, face supérieure ; Fig. 2, *a*, face inférieure. *b*, extrémité postérieure : elle présente trois facettes articulaires ; l'une, moyenne, *b'*, s'articule avec une facette correspondante d'un des os du tarse ; les deux autres, latérales *d* et *e*, correspondent à des facettes des métatarsiens voisins. Pour quelques-uns de ces os, qui sont comme enchâssés entre les os du tarse, ces facettes sont doubles de chaque côté ou sur l'un des deux côtés. Le 1er métatarsien, qui est le plus volumineux de tous, ne présente pas de facettes latérales ; le 5e n'a qu'une facette latérale interne : la facette externe est remplacée par une apophyse, *f*. L'extrémité antérieure, *c*, présente une tête ou *condyle*, *c'*, qui s'articule avec la 1re phalange des orteils ; sur les côtés, deux petites éminences, *h* et *g*, séparées de la tête par une dépression. L'extrémité antérieure du 1er métatarsien présente, à sa partie inférieure, deux coulisses, *h'* et *g'*, séparées par une crête.

LES ORTEILS.

Fig. 1 et 2. 13-17, *premières phalanges des orteils* Fig. 1, *i*, face supérieure ; fig. 2, *i*, face inférieure. *j*, extrémité postérieure ; *k*, extrémité antérieure. 18-21, *secondes phalanges* ; *l*, extrémité postérieure ; *m*, extrémité antérieure. Le gros orteil n'a pas de 2e phalange. 22-26, 3es phalanges. *n*, extrémité postérieure ; *o*, extrémité antérieure. — Fig. 3. *a*, cavité articulaire de l'extrémité inférieure du tibia, séparée en deux portions par une crête antéro-postérieure ; *b*, extrémité inférieure du péroné, qui complète l'espèce de mortaise formée par l'extrémité inférieure du tibia. — Fig. 4, facettes articulaires antérieures des os de la 1re rangée. *a*, face supérieure de l'astragale, qui est reçue dans la cavité articulaire de l'extrémité inférieure du tibia ; *b*, tête de l'astragale, qui s'articule avec le scaphoïde ; *c*, face antérieure du calcanéum, qui s'articule avec le cuboïde. — Fig. 5, facettes articulaires postérieures des os de la 2e rangée. *a*, facette du cuboïde, qui s'articule avec la facette antérieure du calcanéum ; *b*, cavité glénoïde du scaphoïde, qui reçoit la tête de l'astragale ; *c*, apophyse du scaphoïde. — Fig. 6, facettes articulaires antérieures des os de la 2e rangée ; facettes antérieures, *a*, du cuboïde ; *b*, du 3e cunéiforme ; *c*, du 2e cunéiforme ; *d*, du 1er cunéiforme ; *e*, petite facette du 1er cunéiforme, qui s'articule avec le 2e métatarsien ; *f*, face inférieure du cuboïde.

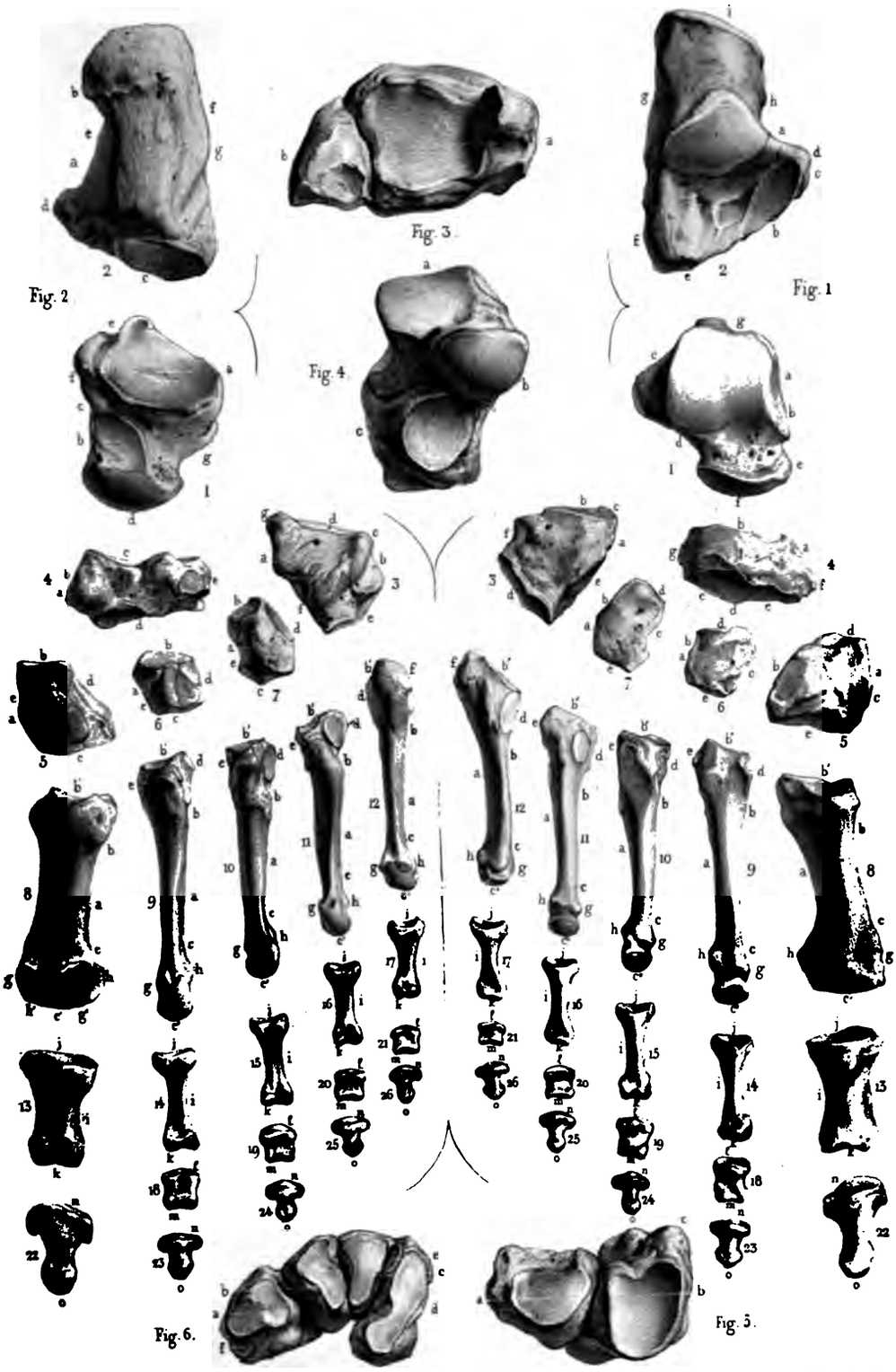

Emile Beau ad naturam del

Offic litho Artus

Pl. 23.

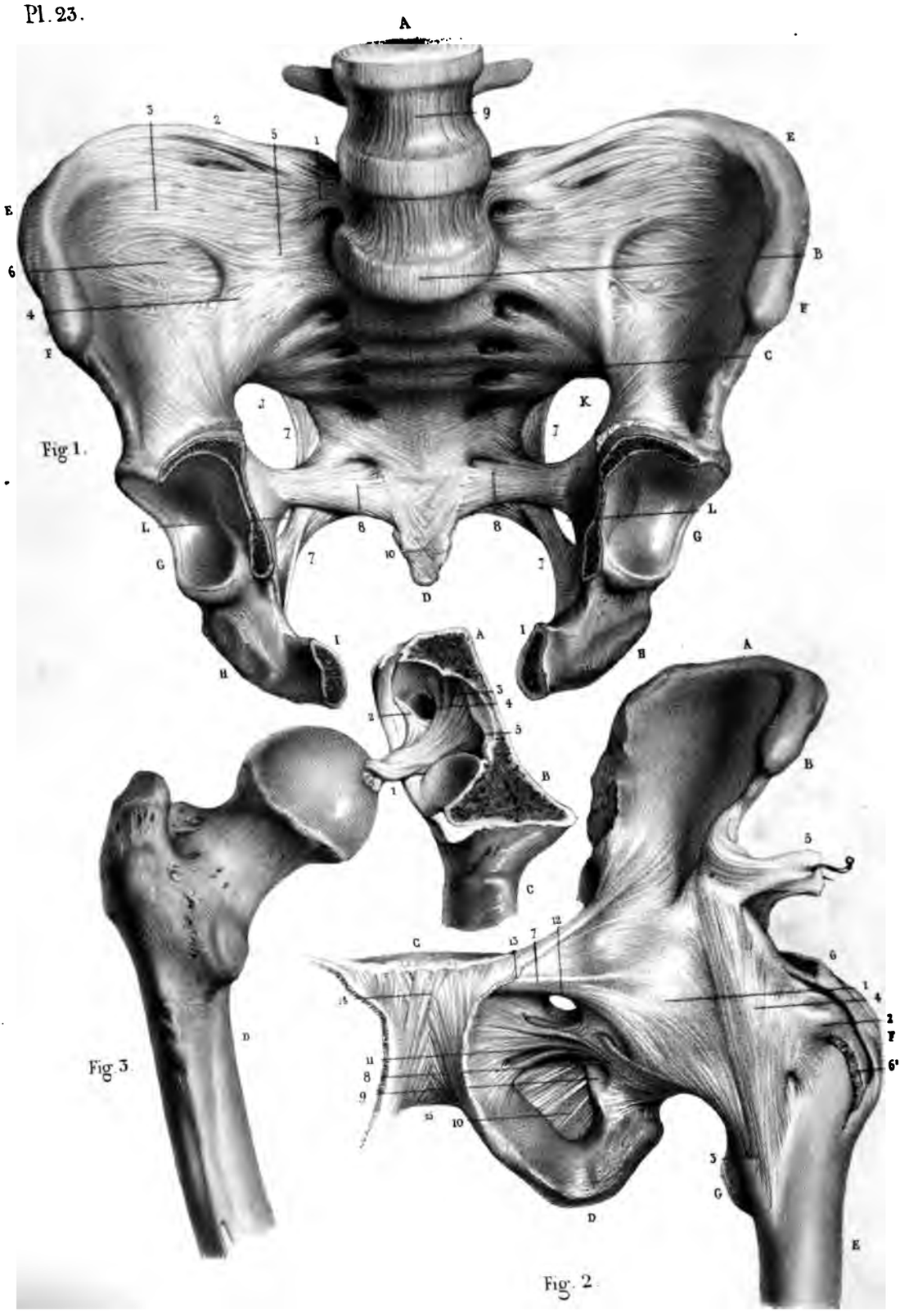

Offic. litho. Artus

Emile Beau ad naturam del.

Articulations des os du bassin. Fig. 1. *a*, quatrième vertèbre lombaire. *b*, articulation sacro-vertébrale. *c*, sacrum. *d*, coccyx. *e*, crête iliaque. *f*, épine iliaque antérieure et supérieure. *g*, cavité cotyloïde, dont on a enlevé la moitié interne. *h*, tubérosité de l'ischion. *i*, branche ascendante de l'ischion, coupée. *j*, *k*, grande échancrure sciatique. *l*, petite échancrure sciatique.

1, *ligament iléo-lombaire;* ce ligament s'étend du sommet et du bord inférieur de l'apophyse transverse de la cinquième vertèbre lombaire à la tubérosité de la crête iliaque 2, et à la portion voisine de la fosse iliaque interne 3. 4, 5, 6, ligament *sacro-iliaque supérieur*, étendu de la base du sacrum à la portion attenante de la fosse iliaque interne. 7-7, *grand ligament sacro-sciatique*. 8, *petit ligament sacro-sciatique*. 9, *ligament vertébral commun antérieur*. 10, *ligament sacro-coccygien antérieur*, composé de fibres entre-croisées qui s'étendent de la face antérieure du sacrum à la face antérieure du coccyx.

Articulations des os du bassin et de la cuisse. Fig. 2. *a*, crête iliaque. *b*, épine iliaque antérieure et supérieure. *c*, symphyse pubienne. *d*, tubérosité de l'ischion. *f*, fémur. *g*, grand trochanter. *h*, petit trochanter.

1, *ligament capsulaire* de l'articulation coxo-fémorale; il représente un sac fibreux à deux ouvertures, dont l'une supérieure embrasse le pourtour de la cavité cotyloïde, dont l'autre inférieure embrasse le col du fémur. Son insertion fémorale se fait en avant, 2-3, à la base du col du fémur, et vers le milieu de ce col en arrière (voy. Pl. 23 bis). Antérieurement, le ligament capsulaire est fortifié par un faisceau oblique 4, qui provient du tendon du *muscle droit antérieur* 5, et de l'épine iliaque antérieure et inférieure; ce faisceau est appelé par Bertin *ligament antérieur et supérieur*. En arrière et en dehors, le tendon du muscle *petit fessier* 6 lui fournit une expansion très-épaisse. 6′ tendon du vaste externe. Le ligament capsulaire est fortifié en outre en avant et en dedans par deux faisceaux fibreux, dont l'un, 7, naît du rebord du pubis; dont l'autre, 8, naît des bords de l'échancrure cotyloïdienne en se confondant avec le ligament qui convertit cette échancrure en un canal. 9, échancrure cotyloïdienne. 10, *membrane sous-pubienne* ou *obturatrice*. Cette membrane, immédiatement au-dessous du trou sous-pubien, est fortifiée par un trousseau fibreux, 11, très-considérable. 12, trou sous-pubien. 13, insertion pubienne du ligament de Fallope. 14, ligament antérieur de la symphyse pubienne, formé de fibres croisées en sautoir, qui se confondent avec les tendons des *muscles droits de l'abdomen*. 15, *ligament sous-pubien* ou *triangulaire*. Outre ces deux ligaments, l'articulation est affermie par un *ligament interosseux* qui occupe toute la portion de la surface articulaire qui n'est pas contiguë.

Articulation de la cuisse. Fig. 3. *a-b*, portion antérieure de la cavité cotyloïde. *c*, tubérosité de l'ischion. *d*, face postérieure du fémur.

1, *ligament interarticulaire, ligament rond*. Ce ligament, né de la dépression de la tête du fémur, se contourne sur cette tête et se divise en plusieurs faisceaux, 2, 3, 4, 5, dont deux viennent se fixer aux bords de l'échancrure cotyloïdienne, et les autres au fond de la cavité cotyloïde.

Articulations des os du bassin et de la cuisse. Fig. 1. *a*, base du sacrum. *b*, coccyx. *c*, crête iliaque. *d*, tubérosité de l'ischion. *e*, grande échancrure sciatique. *f*, petite échancrure sciatique. *g*, fémur. *h*, grand trochanter. *i*, petit trochanter.

1, *ligaments sacro-iliaques postérieurs*, composés de plusieurs faisceaux extrêmement forts qui s'étendent des apophyses transverses et articulaires des deux premières vertèbres sacrées à la surface interne de la tubérosité iliaque, qui est très-rugueuse. 2, *ligament sacro-épineux* de Bichat, mieux nommé *sacro iliaque vertical postérieur;* il se fixe d'une part à l'apophyse transverse de la troisième vertèbre sacrée, d'autre part à l'épine iliaque postérieure et supérieure, et à la partie inférieure de la tubérosité iliaque. Indépendamment des ligaments périphériques que nous venons d'indiquer et ceux déjà indiqués Pl. 23, la symphyse sacro-iliaque possède un ligament interosseux composé d'un grand nombre de faisceaux ligamenteux qui s'étendent de l'os coxal au sacrum. 3-4, *ligament sacro-coccygien* postérieur. Ce ligament, qui complète en arrière la fin du canal sacré, se fixe supérieurement aux bords de l'échancrure sacrée, et inférieurement à la face postérieure du coccyx; il est formé de fibres qui s'entre-croisent en divers sens. 5-6, membrane sous-pubienne. 7, trou sous-pubien. 8, *grand ligament sacro-sciatique*. Ce ligament naît de la tubérosité iliaque, de l'épine iliaque postérieure et supérieure 9, des côtés et de la face postérieure du sacrum et du coccyx 10; puis se dirige obliquement en dehors et en bas pour venir s'insérer 11 à la lèvre interne de la tubérosité de l'ischion, et de la branche ascendante de cet os 12 par un prolongement falciforme. Le grand ligament sacro-sciatique est composé de faisceaux dont plusieurs s'entre-croisent au niveau de sa portion rétrécie; plusieurs de ces faisceaux se continuent avec le tendon 12, *du biceps fémoral*. 13, *petit ligament sacro-sciatique*, étendu de l'épine sciatique aux côtés du sacrum et du coccyx. 14, ligament capsulaire de l'articulation coxo-fémorale. Ce ligament se termine en arrière 14'-14' vers le milieu de la base du col du fémur sans s'y insérer; il présente dans ce point une arcade fibreuse qui se réfléchit d'arrière en avant et se termine par plusieurs petits faisceaux à la base de la tête du fémur.

Articulation du genou. Fig. 2. *a*, fémur. *b*, tubérosité interne du tibia. *c*, tubérosité antérieure du tibia. *d*, rotule. *e*, péroné.

1, *ligament latéral interne*. Ce ligament naît 2 du condyle interne du fémur, immédiatement au-dessous du tubercule qui donne insertion au *troisième adducteur de la cuisse*, puis se dirige verticalement en bas et en avant pour venir s'insérer 3 au bord interne et à la face antérieure du tibia. Les fibres les plus profondes de ce ligament se terminent à la tubérosité interne du tibia. 4, expansion tendineuse connue sous le nom de *patte d'oie*. 5, tendon du *troisième adducteur de la cuisse*. 6, tendon du *muscle demi-membraneux*. 7, *ligament rotulien* ou *antérieur*. Ce ligament très-fort est la portion du *tendon des extenseurs*, qui s'étend de la rotule à la tubérosité antérieure du tibia. 8, *tendon des extenseurs*. 9-10, capsule synoviale du genou, légèrement insufflée. 11, *ligament interne* de la rotule. Ce ligament, de forme triangulaire, s'étend du tubercule du troisième adducteur au bord interne de la rotule. 12, petit faisceau ligamenteux qui s'étend du bord interne de la rotule à la tubérosité interne du tibia. 13, faisceau musculaire qui s'épanouit sur la partie supérieure de la capsule synoviale. 14, capsule synoviale du ligament rotulien; cette capsule communique quelquefois avec la capsule du genou.

Articulation du genou. Fig. 3. *a*, fémur. *b*, tubérosité antérieure du tibia. *c*, tête du péroné. *d*, rotule.

1, *ligament latéral externe*, étendu de la tubérosité externe du fémur à la face externe de la tête du péroné. 2, *court ligament latéral externe* (Bertin). Il naît de la partie inférieure du condyle externe du fémur, adhère intimement au cartilage semi-lunaire externe, puis se termine à la tubérosité externe du tibia et à la partie postérieure de la tête du péroné. 3, tendon du *vaste externe*. 4, tendon du *jumeau externe*. 5-6-7, capsule synoviale légèrement insufflée. Elle présente plusieurs bosselures déterminées par les bandes fibreuses qui la revêtent. 8, *cartilage semi-lunaire externe*. 9, capsule synoviale du ligament rotulien. 10, 11, tendon des *extenseurs*. 12, faisceau musculaire qui s'épanouit sur les portions supérieure et latérale externe de la synoviale. 13, *ligament externe* de la rotule, étendu du bord externe de cet os au condyle externe du fémur. 14, insertion de la *bande du fascia lata*. 15, *ligament péronéo-tibial antérieur*, étendu de la tubérosité externe du tibia à la tête du péroné. 16, ligament interosseux.

Articulation du genou. Fig. 4. *a*, fémur. *b*, condyle interne. *c*, condyle externe. *d*, tibia. *e*, péroné.

1, *ligament postérieur*. Il est formé de plusieurs ordres de fibres dirigées en divers sens : les unes, obliquement dirigées de bas en haut et de dedans en dehors, appartiennent au tendon du *demi-membraneux*, 2; d'autres sont des expansions fournies par les muscles poplités 3, jumeau externe 4, jumeau interne 5; enfin quelques fibres verticales se portent directement du fémur au tibia. 6, ligament latéral externe embrassé par le tendon du *biceps*, 7'-7'. 8, ligament latéral interne. 9, ligament péronéo-tibial postérieur. 10, ligament interosseux. 11, ouverture qui livre passage à une artère.

N°23 bis.

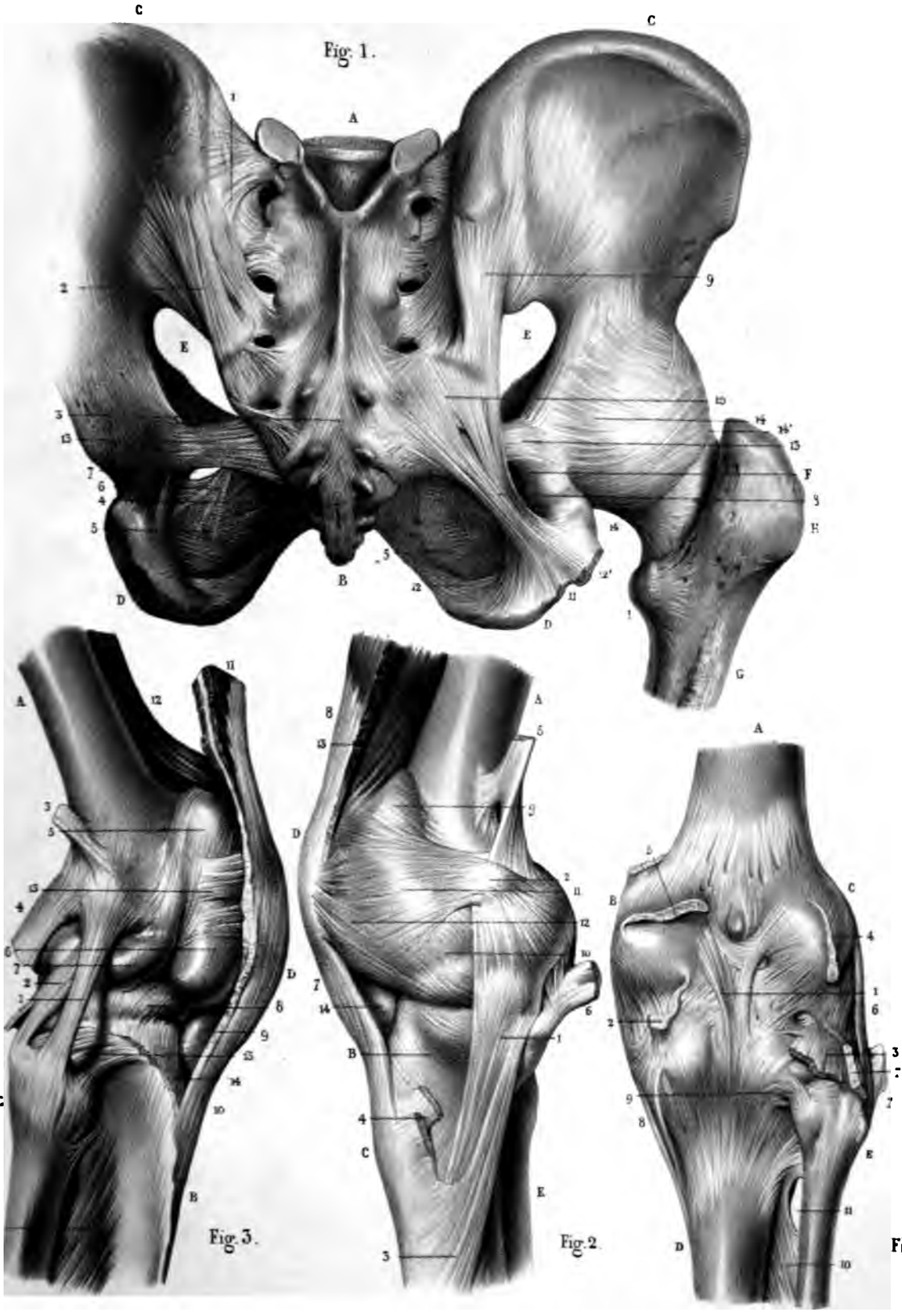

Emile Beau ad naturam del

Offic. litho Artus

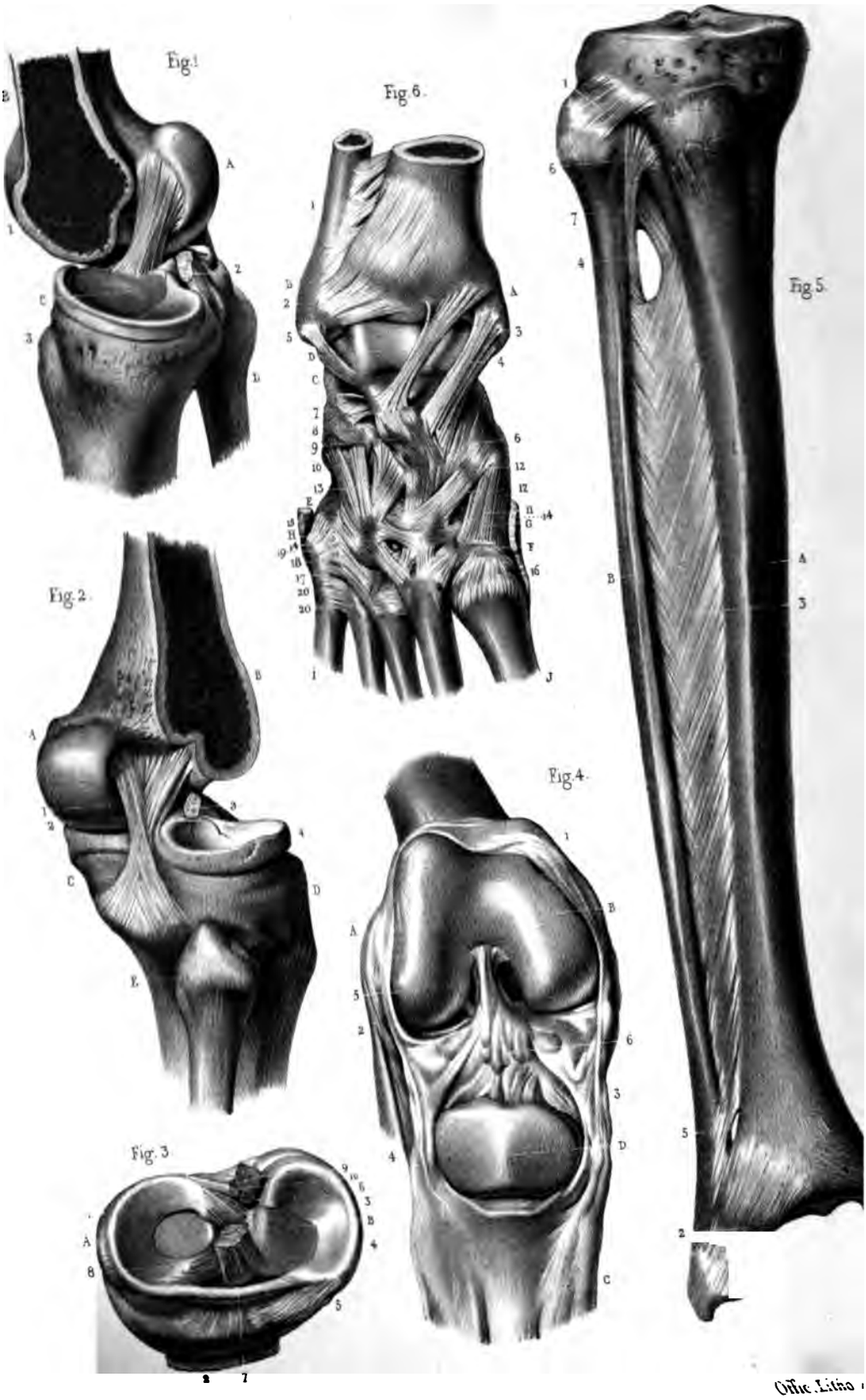

Offic. Litho.

Emile Beau ad naturam del.

ig. 1. **Articulation du genou.** *a*, condyle externe du fémur. *b*, coupe médiane verticale pratiquée entre les deux condyles. *c*, cavité glénoïde interne du tibia. *d*, péroné.

, ligament *croisé antérieur*. Ce ligament naît dans une excavation que présente la face interne du condyle externe ; de là il se porte de haut en bas, d'arrière en avant, pour venir s'insérer au-devant de l'épine du tibia. De ce ligament partent quelques fibres qui s'unissent au *cartilage semi-lunaire interne*. 2, ligament *croisé postérieur*, coupé près de son insertion au tibia. 3, *cartilage semi-lunaire externe*.

ig. 2. **Articulation du genou.** *a*, condyle interne du fémur. *b*, coupe médiane verticale pratiquée entre les condyles. *c*, tubérosité interne du tibia. *d*, tubérosité externe. *e*, tête du péroné.

. ligament *croisé postérieur*. Ce ligament est comme tordu sur lui-même vers sa partie moyenne; les fibres qui le constituent sont entre-croisées. Né dans une rainure profonde creusée sur la face externe du condyle interne, il se porte de haut en bas et d'avant en arrière pour venir s'insérer en arrière de l'épine du tibia. De ce ligament part une expansion considérable 2 qui va s'unir au *cartilage semi-lunaire externe*. 3, ligament *croisé antérieur* coupé près de son insertion au tibia. 4, cartilage *semi-lunaire externe*.

ig. 3. **Articulation du genou.** *a*, cavité glénoïde externe du tibia ; *b*, cavité glénoïde interne.

, cartilage *semi-lunaire externe*. Il adhère au tibia par deux ligaments : l'un antérieur, 2, qui s'insère au-devant de l'épine du tibia; l'autre postérieur, 3, qui s'insère à l'épine du tibia ; 4, cartilage *semi-lunaire interne ;* il adhère au tibia par deux ligaments : l'un antérieur, 5, qui s'insère au-devant de l'épine du tibia, près de la tubérosité antérieure; l'autre postérieur, 6, qui s'insère en arrière de l'épine du tibia. 7, ligament *commun transversal* qui unit entre eux les cartilages semi-lunaires. 8, ligament *croisé antérieur*. 9, ligament *croisé postérieur :* 10, expansion qu'il fournit au cartilage semi-lunaire externe.

ig. 4. **Articulation du genou.** *a, b*, condyles du fémur. *c*, tibia. *d*, face interne de la rotule qui a été renversée sur le tibia.

. 2, 3, 4, capsule synoviale ouverte. 5, *ligament adipeux*. 6, *franges synoviales*.

ig. 5. **Articulation péronéo-tibiale.** *a*, tibia. *b*, péroné.

, ligament *antérieur* de l'articulation péronéo-tibiale supérieure. 2, ligament *antérieur* de l'articulation péronéo-tibiale inférieure. 3, ligament *interosseux ;* il présente deux ouvertures, 4 et 5 : l'ouverture supérieure est circonscrite par des bandelettes fibreuses, 6 et 7, entre-croisées.

ig. 6. **Articulations du pied** (face dorsale). *a*, malléole interne. *b*, malléole externe. *c*, calcanéum. *d*, astragale *e*, cuboïde. *f*, 1er cunéiforme. *g*, 2e cunéiforme. *h*, 3e cunéiforme. *i-j*, os du métatarse.

, ligament *interosseux*. 2, ligament *antérieur* de l'articulation péronéo-tibiale inférieure. 3, ligament *antérieur* de l'articulation tibio-tarsienne. Ce ligament n'existe pas, à moins qu'on ne veuille donner le nom de ligament à quelques bandelettes fibreuses comme celles représentées dans la figure. 4, faisceau antérieur du ligament *latéral interne* de l'articulation tibio-tarsienne; ses fibres se portent obliquement du bord antérieur de la malléole interne au col de l'astragale. 5, ligament *péroneo-astragalien antérieur* 6, ligament *calcanéo-scaphoïdien interne* appelé par *Weitbrecht*, *trochlée cartilagineuse*. Ce ligament doit être séparé du ligament *calcanéo-scaphoïdien inférieur* avec lequel il a été confondu; il s'étend obliquement de la petite apophyse du calcanéum à la face dorsale du scaphoïde. 7, ligament *calcanéo-astragalien externe*. 8, ligament *calcanéo-scaphoïdien supérieur*, étendu du côté interne de la grande apophyse du calcanéum au côté externe du scaphoïde. 9, ligament *astragalo-scaphoïdien supérieur*, étendu du col de l'astragale au scaphoïde. 10, ligament *calcanéo-cuboïdien supérieur*, étendu du calcanéum au cuboïde; ce ligament, par ses fibres superficielles, s'étend jusqu'au 3e cunéiforme. Sous ce ligament est situé un autre ligament très-fort, appelé *calcanéo-cuboïdien interne*. 11, ligament qui unit le scaphoïde au 1er cunéiforme. 12-12, ligaments étendus du scaphoïde au 2e cunéiforme. 13, ligament qui unit le scaphoïde au 3e cunéiforme. 14,14, ligaments qui unissent entre eux les os cunéiformes. 15, ligament qui unit le cuboïde au 3e cunéiforme. 16, ligament dorsal qui unit le 1er métatarsien au 1er cunéiforme. 17, ligaments dorsaux de l'articulation du 2e métatarsien avec le tarse; ces ligaments sont au nombre de trois : un moyen qui vient du 2e cunéiforme; un interne très-fort qui vient du 1er cunéiforme; un externe qui vient du 3e cunéiforme. 18, ligament dorsal de l'articulation du 3e métatarsien avec le tarse; ce ligament provient du 3e cunéiforme et du cuboïde. 19, ligament dorsal de l'articulation du 5e métatarsien avec le cuboïde. 20, ligaments dorsaux qui unissent entre elles les extrémités postérieures des métatarsiens.

Fig. 1. **Articulation tibio-tarsienne.** *a*, malléole interne. *b*, malléole externe. *c*, calcanéum d'astragale.

1, ligament *interosseux*. 2, ligament *postérieur* de l'articulation péronéo-tibiale inférieure. 3, ligament *latéral externe* de l'articulation tibio-tarsienne ou *péronéo-calcanien;* ce ligament s'étend du sommet de la malléole externe au côté externe du calcanéum. 4-4, ligament latéral externe, *péronéo-astragalien postérieur*. Ce ligament, appelé par Bichat *ligament postérieur* de l'articulation tibio-tarsienne, naît dans une fossette profonde située en dedans et en arrière de la malléole externe; de là il va, en s'élargissant, s'insérer à la face postérieure de l'astragale. 5, faisceau postérieur du ligament latéral interne ou *tibio-calcanien*. 6, coulisse du fléchisseur commun des orteils. 7, coulisse du jambier postérieur.

Fig. 2. **Articulation tibio-tarsienne.** *a*, malléole interne. *b*, calcanéum. *c*, 1er métatarsien.

1, 2, 3, ligament *latéral interne* de l'articulation tibio-tarsienne, appelé par quelques auteurs *ligament deltoïdien* Ce ligament, très-épais, naît du pourtour de la malléole interne; de là ses fibres vont en divergeant : les antérieures, 1, vont au col de l'astragale; les moyennes, 2, à la face interne de l'astragale; les postérieures, 3, à la petite apophyse du calcanéum. 4, coulisse du fléchisseur commun des orteils. 5, ligament *calcanéo-scaphoïdien interne,* appelé par *Weilbrecht, trochlée cartilagineuse*. Ce ligament, d'une densité analogue à celle du cartilage s'étend obliquement de la petite apophyse du calcanéum à la face dorsale du scaphoïde; moulé sur la partie interne de l'astragale, il présente extérieurement une coulisse qui reçoit le tendon du jambier postérieur. 6, tendon du jambier postérieur. 7, tendon du jambier antérieur. 8, ligament qui unit le scaphoïde au 1er cunéiforme. 9, ligament qui unit le scaphoïde au 2e cunéiforme. 10-10, ligaments qui unissent le 1er métatarsien au 1er cunéiforme

Fig. 3. **Articulation tibio-tarsienne.** *a*, malléole externe. *b*, calcanéum. *c*, apophyse du calcanéum. *c*, trochlée astragalienne. *d*, col de l'astragale. *e*, cuboïde. *f*, 5e métatarsien. *g*, 4e métatarsien.

1, ligament *antérieur* de l'articulation péronéo-tibiale inférieure. 2, ligament *latéral externe* de l'articulation tibio-tarsienne ou *péronéo-calcanien*. 3, ligament *latéral externe* ou *péronéo-astragalien antérieur*. Ce ligament s'étend du bord antérieur de la malléole externe au col de l'astragale. 4, ligament *calcanéo-astragalien externe*. 5, ligament interosseux *calcanéo-astragalien*. 6, ligament *calcanéo-cuboïdien inférieur*. 7, ligament *dorsal oblique*, qui unit le 5e métatarsien au cuboïde. 8, ligament dorsal du 4e métatarsien.

Fig. 4. **Articulations du pied** (face plantaire). 1, 2, ligament *calcanéo-cuboïdien inférieur*. Ce ligament, qui est le plus fort de tous les ligaments du pied, s'étend de la face inférieure du calcanéum à toute la portion de la face inférieure du cuboïde qui se trouve en arrière de la coulisse. La couche superficielle de ce ligament franchit la coulisse du cuboïde, 3, qu'elle recouvre, et va donner des insertions aux muscles de la région plantaire. 4, ligament *calcanéo-scaphoïdien inférieur*. Ce ligament, de forme trangulaire, s'étend de la petite apophyse du calcanéum à la face inférieure du scaphoïde. 5, ligament plantaire qui unit le scaphoïde au 1er cunéiforme; il est formé par le tendon du jambier postérieur, 6, qui s'insère au scaphoïde et au 1er cunéiforme. De ce tendon part une expansion considérable, 7, qui va se fixer au cuboïde, au 3e cunéiforme et au 3e métatarsien. 8, ligament plantaire de l'articulation du 1er métatarsien avec le 1er cunéiforme. Outre ses ligaments dorsal et plantaire, cette articulation est encore maintenue par les tendons, 9, du jambier antérieur, et, 10, du long péronier latéral. 11, 12, 13, ligaments plantaires qui unissent entre elles les extrémités postérieures des métacarpiens. 14, 15, ligament *transverse du métatarse*. 16, 17, coulisses des tendons fléchisseurs.

Fig. 5. **Articulation du pied.** *a*, calcanéum. *b*, astragale. La moitié postérieure de cet os a été enlevée.

1, 2, ligament *interosseux calcanéo-astragalien*. Ce ligament, qui est très-fort, remplit l'espace considérable intercepté par la rainure des deux os.

Fig. 6. **Articulations du pied.** *a*, scaphoïde. *b*, cuboïde. *c*, 1er cunéiforme. *d*, 2e cunéiforme. *e*, 3e cunéiforme. *f*, 1er métatarsien. *g*, 2e métatarsien. *h*, 3e métatarsien. *i*, 4e métatarsien. *j*, 5e métatarsien.

1, ligament interosseux qui unit le scaphoïde au cuboïde. 2, 3, ligaments interosseux qui unissent entre eux les os cunéiformes. 4, ligament interosseux qui unit le cuboïde au 3e cunéiforme. 5, petit ligament interosseux qui s'étend du cuboïde à l'angle postérieur et externe du 3e cunéiforme. 6-6, ligament interosseux étendu de la face externe du 1er cunéiforme à la face interne du 2e métatarsien. 7, ligament interosseux étendu de la face externe du 3e cunéiforme à la face externe du 3e métatarsien et à la face interne du 4e métatarsien. 8, ligament étendu de la face inférieure du 2e cunéiforme à la face externe du 2e métatarsien. Ce ligament est à la fois interosseux et plantaire. 9, ligaments interosseux qui unissent entre elles les extrémités postérieures des métatarsiens.

Fig. 7. **Articulations du pied.** 1, 2, 3, ligaments latéraux externes et internes qui unissent les premières phalanges aux os du métatarse, les premières phalanges aux deuxièmes, les deuxièmes phalanges aux troisièmes. Les ligaments latéraux externes sont beaucoup plus forts que les ligaments latéraux internes.

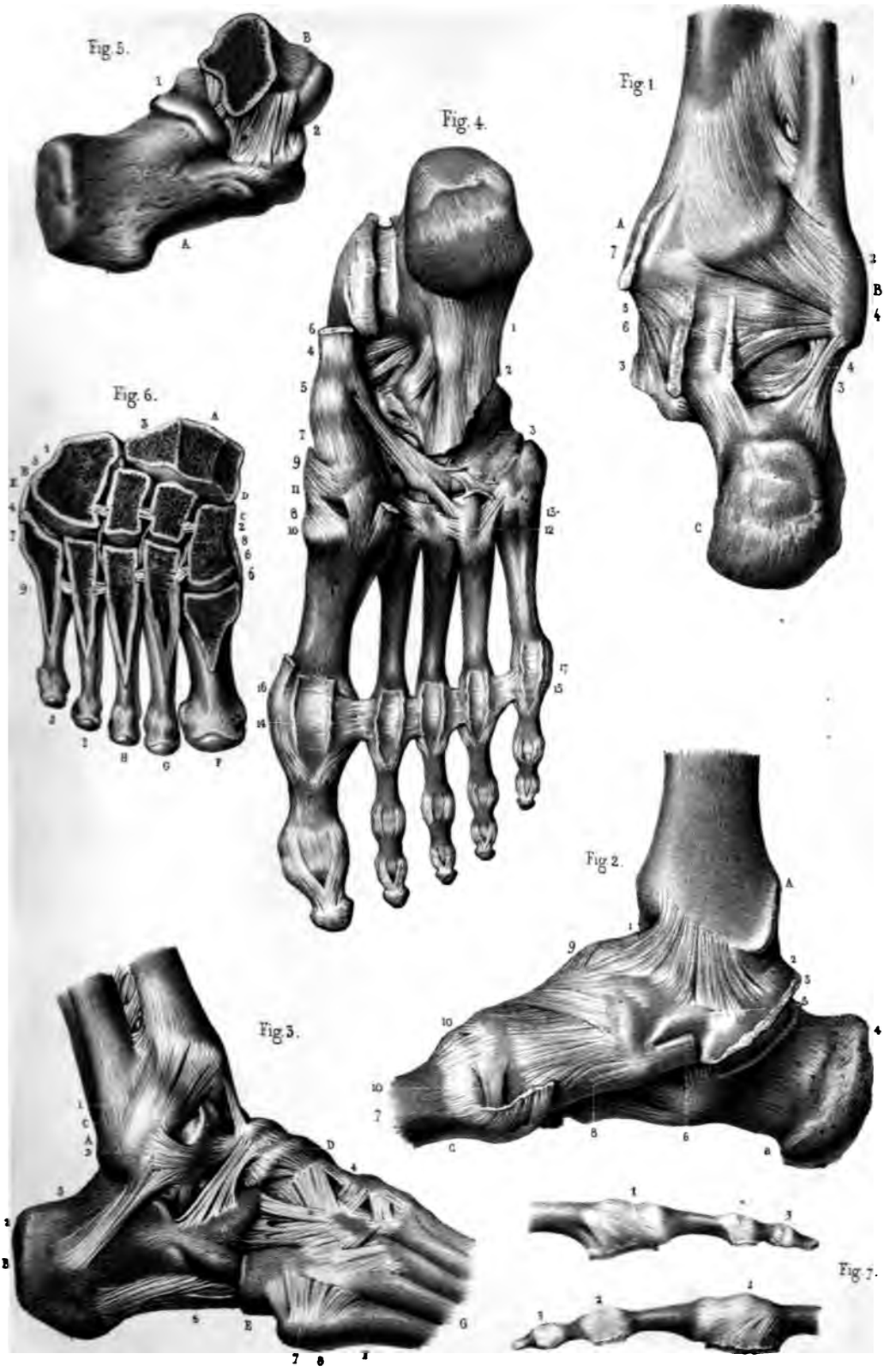

Emile Beau ad naturam del.

Offic. litho Artus.

Pl. 25.

Emile Beau ad naturam del.

Offr. lithe. Artus

RÉGION POSTÉRIEURE DU TRONC.

PREMIÈRE COUCHE [a].

a, l'os occipital; *b*, la protubérance occipitale externe; *c*, l'apophyse mastoïde; *d*, l'épine de l'omoplate; *e*, l'apophyse épineuse de la septième vertèbre cervicale; *f*, l'apophyse épineuse de la douzième vertèbre dorsale; *g*, l'angle inférieur de l'omoplate; *h*, l'apophyse acromion.

1, 2, 3, le muscle trapèze, divisé en trois portions : 1, la portion supérieure; 2, la portion moyenne : 3, la portion inférieure. 1', 2', 3', portions correspondantes du muscle trapèze gauche. 4, angle inférieur du trapèze; 5, ligne de séparation entre la portion moyenne et la portion inférieure; 8, angle supérieur tronqué, son insertion par une lame fibreuse à la protubérance occipitale externe et au tiers interne de la ligne courbe supérieure : une lamelle aponévrotique, 17, détachée du bord postérieur du muscle sterno-mastoïdien, 16, recouvre ces insertions. 9, trousseau fibreux, qui se continue avec l'aponévrose du trapèze et des muscles subjacents. 6, 6', 8', entre-croisement des fibres aponévrotiques sur la ligne médiane. Cet entre-croisement se fait de telle manière que les fibres, 6, du trapèze droit, après avoir franchi la ligne médiane, deviennent les fibres du muscle splénius gauche, et que les fibres, 6', du trapèze gauche deviennent les fibres du muscle splénius droit, 19. Une disposition tout à fait analogue ayant été signalée pour les muscles de l'abdomen, nous donnerons à cette aponévrose le nom de *ligne blanche cervicale postérieure*. Les fibres horizontales de la portion moyenne, 2, s'insèrent à une aponévrose très-épaisse, 10', dont le plan superficiel est continu d'un côté à l'autre de la ligne médiane, et dont le plan profond adhère intimement aux apophyses épineuses des trois dernières vertèbres cervicales et de la première dorsale, 11'. 7–7, insertions de la portion inférieure, aux apophyses épineuses des vertèbres dorsales, par des fibres aponévrotiques d'autant plus longues qu'on les examine plus inférieurement, 10. 11-11, ligament sur-épineux : il adhère fortement au tissu de la peau. A ces adhérences doit être rapportée cette forme en gouttière qui existe au niveau des apophyses épineuses dorsales et lombaires. 12-12, insertions de la portion moyenne, par des fibres aponévrotiques, au bord supérieur de l'acromion et au bord postérieur de l'épine de l'omoplate. 13 et 14, aponévrose de la portion inférieure : elle glisse sur la petite facette placée à l'extrémité interne de l'épine, pour aller s'insérer dans toute l'étendue de son bord postérieur, 15. 18, le muscle angulaire de l'omoplate. 20–20, le muscle deltoïde. 21, la longue portion du triceps brachial. 22, le muscle sous-épineux. 23, le muscle petit rond. 24–24, le muscle grand rond; 25, son insertion à l'angle inférieur de l'omoplate. 26-26, le muscle grand dorsal; 27 et 27, son aponévrose. 27', l'aponévrose du muscle grand dorsal du côté opposé. 26' le muscle rhomboïde.

RÉGION POSTÉRIEURE DU TRONC.

PREMIÈRE COUCHE [5].

a, l'apophyse épineuse de la sixième vertèbre dorsale; *b*, l'apophyse épineuse de la deuxième; *c*, l'apophyse épineuse de la troisième vertèbre lombaire; *d*, la crête iliaque; *e*, le coccyx; *f*, le grand trochanter.

1, le muscle grand dorsal; 2, son bord supérieur. 1', le muscle grand dorsal du côté opposé. 3-4, insertion des fibres charnues à l'aponévrose. 5–9, aponévrose du muscle grand dorsal; sa portion supérieure, 5, est composée de fibres horizontales, qui s'insèrent aux apophyses épineuses dorsales; sa portion inférieure, 5'–9, est formée de fibres entre-croisées qui viennent s'insérer aux apophyses épineuses lombaires et sacrées. De ces fibres entre-croisées : les unes, 6-10, dirigées obliquement de haut en bas et de dehors en dedans, appartiennent au muscle grand dorsal; les autres, 6'-7, 9-10, dirigées obliquement de bas en haut et de dehors en dedans, appartiennent aux muscles obliques et transverses de l'abdomen, et au muscle grand fessier. 8'–8, insertion du grand dorsal au tiers postérieur de la crête iliaque. 11 et 11, le muscle grand fessier. 12, le muscle moyen fessier. 13, le muscle grand rond; 14, languette charnue qui s'en détache pour se joindre aux fibres supérieures du muscle grand dorsal. 15, le muscle sous-épineux. 16, le muscle rhomboïde. 17, le muscle grand oblique de l'abdomen.

Emile Beau ad naturam del

Offic. lith. Arous.

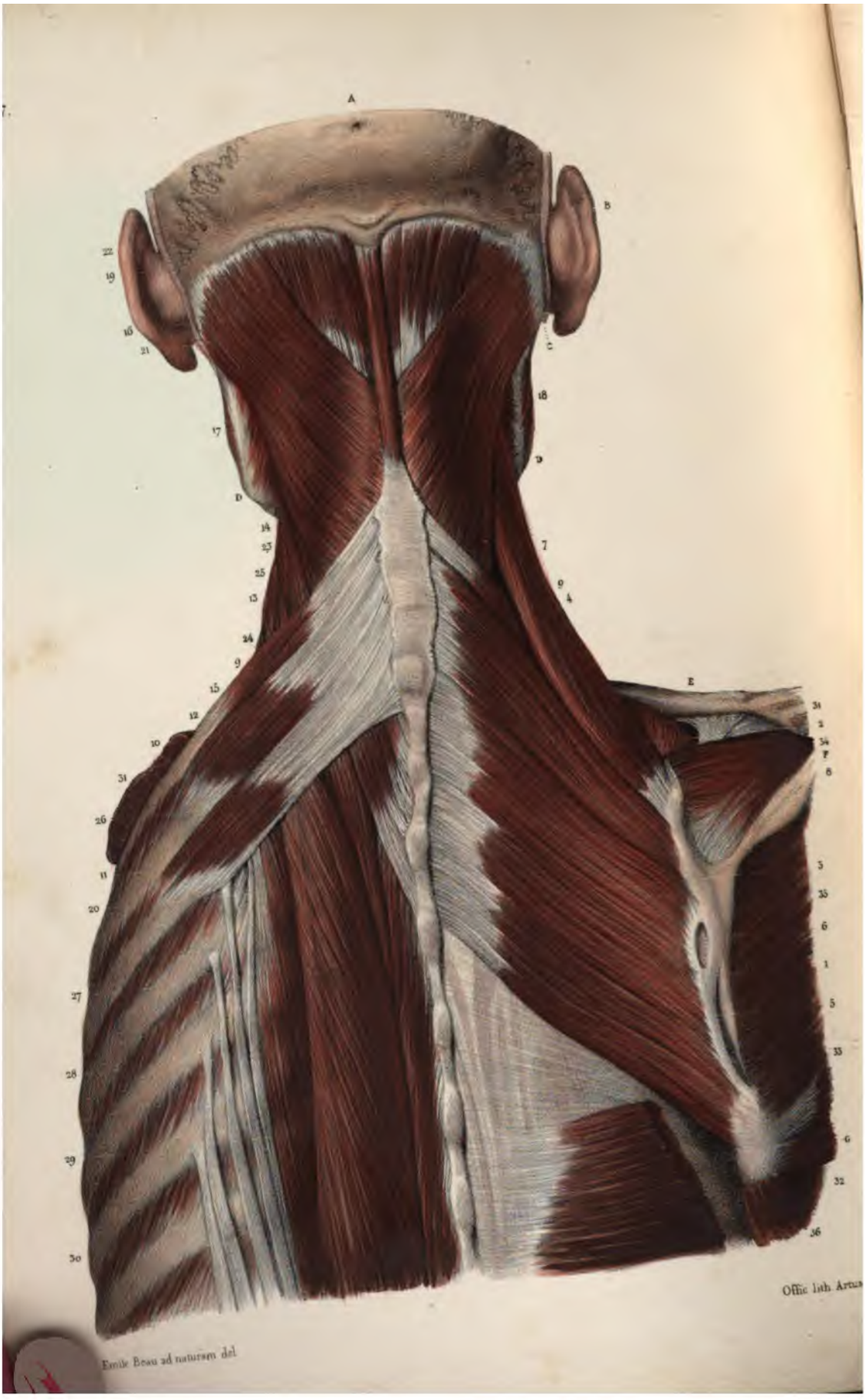

Emile Beau ad naturam del.

Offic lith. Artua

VEINE CAVE SUPÉRIEURE.

a, angle de la mâchoire. *b*, muscle mylo-hyoïdien. *c*, os hyoïde. *d*, cartilage thyroïde. *e*, muscle thyro-hyoïdien. *f*, muscle crico-thyroïdien. *g*, corps thyroïde. *h*, trachée-artère. *i*, muscle sterno-cléido-mastoïdien, divisé au niveau de l'os hyoïde. *j*, muscle trapeze. *k*, extrémité externe de la clavicule. *l-l*, les huit premières côtes. *m-m*, cartilages costaux. *n*, appendice xiphoïde. *o*, diaphragme. *p*, muscle droit de l'abdomen. *q*, muscle transverse.

1-2-3-4, les poumons, légèrement renversés en dehors pour laisser voir le cœur et l'origine des gros vaisseaux. 5-6, péricarde, dont la plus grande partie a été enlevée. 7, ventricule gauche du cœur; 8, oreillette gauche. 9, ventricule droit du cœur; 10, oreillette droite. 11, artère pulmonaire. 12, canal artériel, divisé. 13, artère aorte. 14, veine *cave supérieure* ou *descendante*, formée par la réunion des deux troncs veineux brachio-céphaliques. La veine cave supérieure commence au niveau du cartilage de la première côte; de là, elle descend verticalement en décrivant une légère courbure dont la convexité est a droite, pénètre dans le péricarde, et vient s'ouvrir à la partie supérieure de l'oreillette droite, derrière son appendice. La veine cave supérieure répond : *à droite*, au poumon droit, dont elle est séparée par la lame droite du médiastin; *à gauche*, à la crosse de l'aorte; *en avant*, au thymus et au tissu cellulaire du médiastin; *en arrière*, à la trachée-artère, à la branche droite de l'artère pulmonaire et à la veine pulmonaire droite supérieure. 15-16, *troncs veineux brachio-céphaliques*, *veines innominées*. Les veines innominées sont formées par la réunion de la veine jugulaire interne et de la veine sous-clavière. La veine innominée gauche, 15, beaucoup plus longue que celle du côté droit, se porte un peu obliquement, de haut en bas et de gauche à droite, au-devant de la crosse de l'aorte et des trois artères qui en émanent; elle répond, *en avant*, au bord supérieur du sternum, à l'extrémité interne de la clavicule et à l'articulation sterno-claviculaire. La veine innominée droite, 16, est presque verticale, un peu oblique de haut en bas et de droite à gauche. 17, artère innominée. 18, artère carotide primitive gauche. 19-20-21, *veines thyroïdiennes inférieures*. Nées des plexus veineux thyroïdiens, elles descendent entre la trachée et les muscles de la région sous-hyoïdienne pour aller s'ouvrir dans les veines innominées. Les veines thyroïdiennes inférieures reçoivent les veines trachéales et laryngiennes inférieures. 22-22, *veines mammaires internes*; au nombre de deux, elles côtoient l'artère du même nom, et se réunissent en un seul tronc, 23, qui vient s'ouvrir, à droite, dans l'angle de réunion des deux veines innominées, à gauche, 24, dans la veine innominée gauche. Les veines mammaires internes s'anastomosent, 25-25, avec les veines mammaires externes. 26-26, artère mammaire interne droite. 27, artère mammaire interne gauche. 28, tronc commun des *veines médiastines*, *thymiques* et *péricardiques*. 29-29, *veine diaphragmatique supérieure*. 30, artère diaphragmatique supérieure. 31, *veine jugulaire externe*. Arrivée à la clavicule, elle s'infléchit d'arrière en avant, et vient s'ouvrir dans la veine sous-clavière, en dehors de la veine jugulaire interne, au niveau de la veine jugulaire antérieure, et souvent par un tronc commun avec cette dernière. 32-32-32-32, *veine jugulaire antérieure*. Cette veine, supplémentaire de la veine jugulaire externe, se porte verticalement en bas, de chaque côté de la ligne médiane; parvenue au bord supérieur du sternum, elle se porte horizontalement en dehors, derrière le muscle sterno-cléido-mastoïdien, et vient s'ouvrir dans la veine sous-clavière en dedans de la veine jugulaire externe. Les veines jugulaires antérieures communiquent entre elles par deux branches transversales : l'une d'elles, 33, répond à la membrane thyro-hyoïdienne; l'autre, 34, longe le bord supérieur du sternum. Elles communiquent par plusieurs branches, 35-36-37, avec les veines jugulaire externe, thyroïdienne supérieure et faciale. 38-38, *veine jugulaire interne*. Cette veine, d'un volume considérable, descend perpendiculairement sur la partie antérieure et latérale du cou, en dehors de l'artère carotide primitive et du nerf pneumo-gastrique; parvenue derrière l'extrémité interne de la clavicule, elle se réunit à la veine sous-clavière pour constituer la veine innominée. 39, *veine faciale*. 40, *veine thyroïdienne supérieure*. 41, artère thyroïdienne supérieure. 42, artère faciale. 43, *veine sous-clavière*. 44, artère sous-clavière. 45, plexus brachial. 46, *veine axillaire*. 47, *veine céphalique*. 48-49, *veines mammaires externes*. 50, *veine scapulaire inférieure*. 51, *veine basilique*. 52, nerf médian. 53, artère axillaire.

VEINES DU COU ET DE L'AISSELLE.

a, angle de la mâchoire inférieure. *b*, glande parotide. *c*, glande sous-maxillaire. *d-e*, muscle digastrique. *f*, os hyoïde. *g*, muscle sterno-hyoïdien. *h*, muscle scapulo-hyoïdien. *i*, muscle sterno-cléido-mastoïdien gauche, divisé vers la partie moyenne du cou. *i'*, muscle sterno-cléido-mastoïdien droit. *j*, muscle trapèze. *k*, muscle splénius. *l*, muscle angulaire de l'omoplate. *m*, muscle scalène antérieur *n*, muscle scalène postérieur. *o*, muscle grand dentelé. *p*, extrémité interne de la clavicule. *q*, extrémité externe de la clavicule. *r*, muscle sous-clavier. *s-t*, muscle grand pectoral, divisé. *u*, muscle petit pectoral. *v*, muscle deltoïde. *x*, muscle coraco-brachial. *y*, muscle grand dorsal. *z*, muscle grand dentelé.

1-2-3, *veine jugulaire externe*. Ordinairement unique, la veine jugulaire externe est quelquefois double : dans ce cas, les branches d'origine, 1-2, se réunissent, vers la partie moyenne du cou, en un tronc, 3, qui vient s'aboucher dans la veine sous-clavière, immédiatement en dehors de la veine jugulaire interne. La veine jugulaire externe est recouverte dans toute son étendue par le muscle peaucier ; elle répond, par sa face profonde, au muscle sterno-cléido-mastoïdien, qu'elle croise très obliquement. Dans le triangle sus-claviculaire, elle répond au muscle scapulo-hyoïdien, au muscle scalène antérieur et au plexus brachial. La veine jugulaire externe reçoit *en haut*, 4, une branche de communication avec la veine jugulaire interne ; elle s'anastomose, *en avant*, 5-6, avec la veine jugulaire antérieure ; *en arrière*, 7-8, avec les veines occipitale superficielle et scapulaire postérieure. 9-9, *veine jugulaire antérieure*. Elle se porte verticalement en bas, au-devant des muscles de la région sous-hyoïdienne : parvenue au niveau de l'extrémité interne de la clavicule, elle se recourbe en dehors, derrière le muscle sterno-cléido-mastoïdien, et vient se jeter dans la veine sous-clavière au-devant de la veine jugulaire interne. 10, artère carotide externe. 11, artère carotide primitive. 12, *veine jugulaire interne*. La veine jugulaire interne est recouverte dans presque toute son étendue par le muscle sterno-cléido-mastoïdien ; elle le déborde un peu en dehors, au niveau de la clavicule. Dans son trajet, elle affecte les mêmes rapports que l'artère carotide primitive, qui est située sur son côté interne. Le nerf pneumo-gastrique est situé en arrière de la veine jugulaire interne et de l'artère carotide primitive, entre l'artère et la veine. 13, *veine sous-clavière ;* elle s'étend depuis la veine innominée jusqu'à la clavicule La veine sous-clavière répond : *en avant*, à la clavicule et au muscle sous-clavier ; *en arrière*, à l'artère sous-clavière, dont elle est séparée par le muscle scalène antérieur : *en bas*, à la plèvre et à la première côte. 14-15, *veines scapulaires supérieures*. 16, plexus brachial. 17, artère sous-clavière. 18, artère scapulaire supérieure ; 19, sa branche trapézienne ; 20, sa branche scapulaire proprement dite. 21-22, *veine axillaire*. D'abord située en dedans de l'artère axillaire, à laquelle elle est accolée, la veine axillaire vient ensuite se placer en dedans et en avant de cette artère, dont elle est séparée par les deux racines du nerf médian, par le nerf brachial cutané interne, et par le nerf cubital. 23, *veine thoracique antérieure*. 24, *veine céphalique ;* logée dans le sillon de séparation des muscles deltoïde et grand pectoral, elle passe sur le sommet de l'apophyse coracoïde pour aller se jeter dans la veine axillaire, immédiatement au-dessous de la clavicule. 25-26', *veines mammaires externes*. 26, *veine scapulaire inférieure*. 27-28, artère axillaire. 29, artère thoracique antérieure. 30, artère acromiale

Pl. 28.

Emile Beau ad naturam del.

Offic. lith. Artus.

VEINES DE LA TÊTE.

Fig. 1. *a*, muscle frontal. *b*, muscle occipital. *c*, aponévrose occipito-frontale. *d*, muscle auriculaire postérieur. *e*, muscle auriculaire supérieur. *f*, muscle auriculaire antérieur (ce muscle a été enlevé avec l'aponévrose temporale). *f'*, muscle temporal. *g.h*, muscle orbiculaire des paupières. *i*, muscle élévateur commun de l'aile du nez et de la lèvre supérieure. *j*, muscle élévateur propre de la lèvre supérieure. *k*, muscle canin. *l*, muscle grand zygomatique. *m*, muscle buccinateur. *n*, os maxillaire inférieur. *o*, muscle triangulaire des lèvres. *p*, muscle carré. *q*, faisceau antérieur du muscle digastrique. *r*, muscle mylo-hyoïdien. *s*, muscle masséter. *t*, arcade zygomatique. *u*, os hyoïde. *v*, corps thyroïde.

1, 1, 2, *veines frontales* ou *préparates* ; elles commencent sur le sommet de la tête par un grand nombre de rameaux qui, par leurs anastomoses multipliées, soit entre eux, soit avec les veines temporales, couvrent toute la région du front d'un lacis veineux considérable. Les deux veines frontales aboutissent à une arcade veineuse transversale située à la racine du nez. Cette arcade veineuse, 3, reçoit, 4, la *veine sus-orbitaire*, et, 5, *la veine ophthalmique* ; de ses extrémités part, 6, *la veine angulaire*, qui reçoit, 7, 8, *les veines du nez*, et, 9, la *palpébrale inférieure*. 10, 10, *veine faciale* ; elle fait suite à la veine angulaire, qui perd son nom aussitôt qu'elle a reçu les veines du nez. La veine faciale se dirige obliquement en bas et en dehors sous le muscle grand zygomatique, gagne le bord antérieur du muscle masseter, croise la base de l'os maxillaire inférieur, passe dans un sillon que lui offre la glande sous-maxillaire, et vient s'ouvrir dans la veine jugulaire interne. Sur ce sujet, les veines faciales, temporo-maxillaire et jugulaire antérieure se réunissent en un tronc commun, 11, qui s'abouche dans la veine jugulaire interne. 12, 13, *veines temporales superficielles*, elles commencent sur le sommet de la tête par un grand nombre de petits rameaux qui s'anastomosent fréquemment entre eux et avec ceux des veines frontales et occipitales et constituent un réseau veineux considérable, situé dans l'épaisseur du cuir chevelu. De ce réseau partent deux branches, 14, 15, l'une antérieure et l'autre postérieure, qui se réunissent au dessus de l'arcade zygomatique. 16, [illegible] située entre l'aponévrose et le muscle temporal, elle vient s'ouvrir dans la branche antérieure de la temporale superficielle. Le tronc commun, 17, qui résulte de la réunion des veines temporales superficielles et moyenne, reçoit au niveau du condyle de la mâchoire, la *veine maxillaire interne*, descend dans l'épaisseur de la parotide, et vient s'ouvrir dans la veine jugulaire interne en s'anastomosant avec les veines faciale et jugulaire antérieure. Le [illegible] *diennes, auriculaires antérieures*, et, 18, les *veines transversales de la face*. Celles-ci forment, entre la parotide et le masséter, entre le masséter et la branche ascendante de la mâchoire inférieure, un plexus considérable, *plexus massetérin*, qui communique largement avec le *plexus ptérygoïdien*. 19, *veine auriculaire postérieure* ; elle reçoit une petite veine, *stylo-mastoïdienne*, et vient se jeter dans le tronc temporo-maxillaire, et quelquefois dans la veine jugulaire interne. 19', petite veine auriculaire postérieure ; elle vient se jeter dans la veine jugulaire antérieure. 20, *veine occipitale* ; elle affecte la même distribution que l'artère du même nom, reçoit la *veine stylo-mastoïdienne*, et vient s'ouvrir dans la veine jugulaire interne, et quelquefois dans la veine jugulaire externe. 21, veine jugulaire interne. 22, veine jugulaire antérieure ; très volumineuse sur ce sujet, elle remplaçait en partie la jugulaire externe. 23, artère carotide externe. 24, artère thyroïdienne. 25, artère occipitale. 26 artère temporale. 27, branche orbitaire de l'artère temporale. 28, artère transversale de la face.

Fig. 2. *a.b*, coupe médiane verticale du crâne. *c.d*, coupe horizontale du crâne. *e*, cavité du crâne. *f*, faulx du cerveau.

1, 2, veines frontales. 3, veine angulaire. 4, 4, veine faciale ; elle reçoit, 5, 6, *les veines alvéolaires* qui émanent du plexus alvéolaire. Ce *plexus alvéolaire*, 7, situé sur la tubérosité de l'os maxillaire supérieur, communique avec le *plexus ptérygoïdien*, et reçoit les [illegible] *dentaires* proprement dites, *sous-orbitaires*, *palatine supérieure* et *[illegible]*. La veine faciale reçoit en outre, 8, 9, les *veines coronaires labiales supérieure* et *inférieure*. 10, les [illegible] et *buccales* ; 11, les *veines sous-[illegible]* et *palatine [illegible]*. 12, *veine maxillaire interne* ; elle répond à toutes les branches que fournit l'artère maxillaire interne, derrière le col du condyle et dans la fosse zygomatique. Les branches alvéolaires de la faciale répondent aux branches [illegible] sur la tubérosité maxillaire et dans la fosse ptérygo-maxillaire. 13, 13, les veines temporales profondes, masséterines, dentaires inférieures, ptérygoïdiennes se réunissent en un plexus veineux considérable, 14, situé entre les muscles ptérygoïdiens et temporal. De ce plexus émane la veine maxillaire interne, qui vient s'ouvrir, 15, à la veine temporale superficielle. 16, *veine temporale [illegible]*. 17, veine jugulaire interne. 18, *sinus longitudinal supérieur* ; il occupe [illegible] et le bord convexe de la faux du cerveau : il s'étend [illegible] jusqu'à la protubérance occipitale interne. 19, *sinus [illegible]* situé dans l'épaisseur du bord libre de la faux du cerveau [illegible]

VEINES DU COU.

a. apophyse mastoïde. *b*, muscle masséter. *c*, os maxillaire inférieur. *d*, apophyse transverse de l'atlas. *e*, apophyse transverse de la septième vertèbre cervicale. *f*, extrémité postérieure de la première côte. *g,g*, muscle trapèze, coupé et renversé en dehors. *h*, muscle petit droit postérieur de la tête. *i*, muscle transversaire épineux. *j*, faisceau antérieur du muscle digastrique. *k*, muscle thyro-hyoïdien. *l*, corps thyroïde. *m*, muscle sterno-cléido-mastoïdien du côté gauche. *n*, clavicule. *o*, articulation acromio-claviculaire. *p*, apophyse acromion. *q*, muscle scalène antérieur. *r*, muscle grand dentelé. *s*, muscle sur-épineux. *t,u*, muscle deltoïde. *v*, muscle grand pectoral.

1, *veine sous clavière*. 2, artère sous-clavière. 3, *veine jugulaire antérieure;* elle communique par un rameau transversal, 4, avec la jugulaire externe. 5, *veine jugulaire externe ;* elle reçoit, 6, les *veines scapulaires postérieures*, et 7, les *veines scapulaires supérieures*. 8, artère scapulaire postérieure. 9, artère scapulaire supérieure. 10, *veine céphalique*. 11,11, *veine jugulaire interne ;* elle commence au trou déchiré postérieur, et vient s'ouvrir dans le tronc veineux brachio-céphalique. La veine jugulaire interne descend verticalement le long de la partie antérieure et latérale du cou, *derrière* le muscle sterno-cléido-mastoïdien, le muscle omo-hyoïdien et la branche cervicale du nerf grand hypoglosse, *au-devant* de la colonne vertébrale, du muscle droit antérieur et du muscle scalène antérieur, *en dehors* de l'artère carotide primitive qui lui est accolée, mais qui s'en éloigne inférieurement pour se porter de dehors en dedans vers la crosse de l'aorte. Le nerf pneumo-gastrique est situé en arrière de l'artère carotide primitive et de la veine jugulaire interne, entre l'artère et la veine. Sur ce sujet, 12, les veines occipitales, 13, les veines auriculaires postérieures, 14, les veines temporales et, 15, la veine faciale qui constituent habituellement les branches d'origine de la jugulaire externe, se réunissent en un tronc commun, 16, qui vient s'unir à la jugulaire interne ; en sorte que la veine jugulaire interne représente ici exactement l'artère carotide primitive, et sa division en carotide externe et en carotide interne. 17, branche d'origine de la jugulaire externe. 18,19, branches de communication entre les veines jugulaires interne et antérieure. 20, artère carotide primitive. 21, artère carotide externe. 22, artère faciale. 23, artère occipitale. 24, artère auriculaire postérieure. 25, artère temporale. 26, *veine jugulaire postérieure*. Elle naît, 27, entre l'occipital et l'atlas, et se dirige obliquement en bas et en dedans, entre les muscles complexus et transversaire épineux. Parvenue à la partie inférieure de la région cervicale, elle se divise en deux branches, 28, qui embrassent l'apophyse transverse de la septième vertèbre cervicale, et vont s'ouvrir dans le tronc veineux brachio-céphalique, derrière la veine vertébrale. La veine jugulaire postérieure s'anastomose supérieurement, 29, avec les veines occipitales, mastoïdiennes, jugulaire interne et avec les veines de l'intérieur du rachis. Elle communique largement au niveau de chaque trou de conjugaison avec les veines rachidiennes et avec la veine vertébrale. Ces branches de communication sont très nombreuses, au niveau des deuxième et troisième trous de conjugaison ; elles forment là, 30,31, un véritable plexus anastomotique. 32, veine thyroïdienne supérieure : elle vient s'ouvrir dans la veine jugulaire interne, au niveau de la partie supérieure du larynx.

VEINES DE LA TÊTE.

Fig. 1. *a*, muscle frontal. *b*, muscle occipital. *c*, aponévrose occipito-frontale. *d*, muscle auriculaire postérieur. *e*, muscle auriculaire supérieur. *f*, muscle auriculaire antérieur : ce muscle a été enlevé avec l'aponévrose temporale. *f'*, muscle temporal. *g,h*, muscle orbiculaire des paupières. *i*, muscle élévateur commun de l'aile du nez et de la lèvre supérieure. *j*, muscle élévateur propre de la lèvre supérieure. *k*, muscle canin. *l*, muscle grand zygomatique. *m*, muscle buccinateur. *n*, os maxillaire inférieur. *o*, muscle triangulaire des lèvres *p*, muscle carré *q*, faisceau antérieur du muscle digastrique *r*, muscle mylo-hyoïdien. *s*, muscle masséter. *t*, arcade zygomatique. *u*, os hyoïde. *v*, corps thyroïde.

1 **1,2**, *veines frontales* ou *préparates ;* elles commencent sur le sommet de la tête par un grand nombre de rameaux qui, par leurs anastomoses multipliées, soit entre eux, soit avec les veines temporales, couvrent toute la région du front d'un lacis veineux considérable. Les deux veines frontales aboutissent à une arcade veineuse transversale située à la racine du nez. Cette arcade veineuse, 3, reçoit, 4, la *veine sus-orbitaire*, et, 5, *la veine ophthalmique ;* de ses extrémités part, 6, *la veine angulaire*, qui reçoit, 7,8, *les veines du nez*, et, 9, la *palpébrale inférieure*. 10,10, *veine faciale ;* elle fait suite à la veine angulaire, qui perd son nom aussitôt qu'elle a reçu les veines du nez. La veine faciale se dirige obliquement en bas et en dehors sous le muscle grand zygomatique, gagne le bord antérieur du muscle masséter, croise la base de l'os maxillaire inférieur, passe dans un sillon que lui offre la glande sous-maxillaire, et vient s'ouvrir dans la veine jugulaire interne. Sur ce sujet, les veines faciales, temporo-maxillaire et jugulaire antérieure se réunissent en un tronc commun 11, qui s'abouche dans la veine jugulaire interne 12,13, *veines temporales superficielles ;* elles commencent sur le sommet de la tête par un grand nombre de petits rameaux qui s'anastomosent fréquemment entre eux, et avec ceux des veines frontales et occipitales, et constituent un réseau veineux considérable, situé dans l'épaisseur du cuir chevelu. De ce réseau partent deux branches 14,15, l'une antérieure et l'autre postérieure, qui se réunissent au-dessous de l'arcade zygomatique. 16, *veine temporale moyenne*, située entre l'aponévrose et le muscle temporal ; elle vient s'ouvrir dans la branche antérieure de la temporale superficielle. Le tronc commun 17, qui résulte de la réunion des veines temporales superficielles et moyenne, reçoit, au niveau du condyle de la mâchoire, la *veine maxillaire interne*, descend dans l'épaisseur de la parotide, et vient s'ouvrir dans la veine jugulaire interne en s'unissant aux veines faciale et jugulaire antérieure. Le *tronc temporo-maxillaire* reçoit encore les *veines parotidiennes, auriculaires antérieures*, et, 18, les *veines transversales de la face*. Celles-ci forment, entre la parotide et le masséter, entre le masséter et la branche ascendante de la mâchoire inférieure, un plexus considérable, *plexus massétérin*, qui communique largement avec le *plexus ptérygoïdien*. 19, *veine auriculaire postérieure ;* elle reçoit une petite veine, *stylo-mastoïdienne*, et vient se jeter dans le tronc temporo-maxillaire, et quelquefois dans la veine jugulaire interne. 19', petite veine auriculaire postérieure : elle vient se jeter dans la veine jugulaire antérieure. 20, *veine occipitale ;* elle affecte la même distribution que l'artère du même nom, reçoit la *veine stylo-mastoïdienne*, et vient s'ouvrir dans la veine jugulaire interne, et quelquefois dans la veine jugulaire externe. 21, veine jugulaire interne. 22, veine jugulaire antérieure ; très volumineuse sur ce sujet, elle remplaçait en partie la jugulaire externe. 23, artère carotide externe. 24, artère thyroïdienne. 25, artère occipitale. 26 artère temporale. 27, branche orbitaire de l'artère temporale. 28, artère transversale de la face.

Fig. 2. *a,b*, coupe médiane verticale du crâne *c,d*, coupe horizontale du crâne. *e*, cavité du crâne. *f*, faulx du cerveau.

1,2, veines frontales. 3, veine angulaire. 4,4, veine faciale : elle reçoit, 5,6, *les veines alvéolaires* qui émanent du plexus alvéolaire. Ce *plexus alvéolaire*, 7, situé sur la tubérosité de l'os maxillaire supérieur, communique avec le *plexus ptérygoïdien*, et reçoit les *veines alvéolaires* proprement dites, *sous-orbitaires, palatine supérieure* et *vidienne*. La veine faciale reçoit en outre, 8,9, les *veines coronaires labiales supérieure* et *inférieure*. 10, les *veines massétérines* et *buccales* : 11, les *veines sous-mentale* et *palatine inférieure*. 12, *veine maxillaire interne ;* elle répond à toutes les branches que fournit l'artère maxillaire interne, derrière le col du condyle et dans la fosse zygomato-maxillaire : les branches alvéolaires de la faciale répondent aux branches que fournit l'artère sur la tubérosité maxillaire et dans la fosse ptérygo-maxillaire. 13,13, les veines temporales profondes, massétérines, dentaires inférieures et ptérygoïdiennes se réunissent en un plexus veineux considérable, 14, situé entre les muscles ptérygoïdiens et temporal. De ce plexus émane la veine maxillaire interne, qui vient s'unir, 15, à la veine temporale superficielle 16, *veine temporo-maxillaire*. 17, veine jugulaire interne. 18, *sinus longitudinal supérieur ;* il occupe la gouttière longitudinale et le bord convexe de la faux du cerveau : il s'étend depuis la crête ethmoïdale jusqu'à la protubérance occipitale interne. 19, *sinus longitudinal inférieur*, situé dans l'épaisseur du bord libre de la faux du cerveau : il vient s'ouvrir dans le sinus droit.

Pl. 31.

ad naturam del

Offic. litho. Artus.

VEINES DE LA MAIN ET DE L'AVANT-BRAS.

Fig. 1. *a*, aponévrose de la région postérieure de l'avant-bras. *b*, aponévrose dorsale du métacarpe. 1-2-3, les veines collatérales des doigts, parvenues à la partie inférieure de chaque espace interosseux, se réunissent à angle aigu, et viennent aboutir à la convexité d'une arcade, 4, qui porte le nom d'arcade veineuse dorsale. De la concavité de cette arcade, qui regarde en haut, partent un grand nombre de rameaux ascendants, parmi lesquels on distingue le rameau le plus externe, 5, qui porte le nom de *veine céphalique du pouce*, et le rameau le plus interne, 6, connu depuis longtemps sous le nom de *veine salvatelle*. 7-7-8, *veines radiales superficielles;* formées en partie par la veine céphalique du pouce, elles montent le long du bord externe de l'avant-bras, et reçoivent un grand nombre de rameaux provenant de la salvatelle et de l'arcade dorsale de la main. Les veines radiales sont constituées quelquefois en grande partie par une division de la salvatelle ou par la salvatelle elle-même; au reste, de nombreuses variétés s'observent dans la disposition de ces veines superficielles. 9, *veine céphalique*. 10-11, *veines cubitales superficielles;* elles naissent de la salvatelle, d'une branche qui longe le bord interne du cinquième métacarpien, et d'un grand nombre de petits rameaux qui proviennent de la région antérieure et inférieure de l'avant-bras et de l'éminence hypothénar. Les veines radiales et cubitales communiquent entre elles, 12-13, par un grand nombre de branches, et émettent plusieurs rameaux qui traversent l'aponévrose pour aller s'anastomoser avec les veines profondes.

VEINES DU PLI DU BRAS.

Fig. 1. *a*, aponévrose du bras. *b*, muscle biceps brachial. *c*, tendon du biceps brachial. *d*, expansion aponévrotique du tendon du biceps brachial. *e*, muscle rond pronateur. *f*, aponévrose de la région antérieure de l'avant-bras.

1, *veine médiane;* cette veine, formée par la réunion des veines antérieures du carpe et de l'avant-bras, vient communiquer avec trois autres veines qui sont: la perforante, la médiane basilique et la médiane céphalique. 2, *veine perforante;* d'un volume ordinairement considérable, elle traverse l'aponévrose pour aller s'anastomoser avec les veines profondes. 3-4, *veines cubitales;* elles viennent se jeter dans la veine basilique. 5, *veine médiane basilique*. Située à son origine en dehors de l'artère brachiale, elle la croise à angle très aigu, et vient se placer à son côté interne; elle est séparée de l'artère par l'aponévrose du bras, et, de plus, inférieurement par l'expansion aponévrotique du tendon du muscle biceps. 6, *veine basilique;* formée par la réunion des veines cubitales et médiane basilique, elle se dirige verticalement en haut au-devant de l'aponévrose intermusculaire interne. 7, *veine radiale*. 8, *veine médiane céphalique;* elle se dirige en dehors dans le sillon qui sépare le biceps et le brachial antérieur du long supinateur, et se termine au-dessus de l'épicondyle en s'unissant a la veine radiale. 9, *veine céphalique;* constituée par la réunion des veines radiales et médiane céphalique, elle se dirige verticalement en haut le long du bord externe du biceps. 10, branche transversale, qui établit une communication entre les veines céphalique et basilique 11, artère brachiale. 12, veines brachiales.

VEINES DE LA MAIN ET DE L'AVANT-BRAS.

Fig. 1. *a*, tendon du biceps brachial. *b*, épitrochlée. *c*, aponévrose de la région antérieure de l'avant-bras. Cette aponévrose a été ouverte en *d-e* et en *f-g*, pour laisser voir les vaisseaux radiaux et cubitaux. *h*, éminence thénar. *i*, éminence hypothénar.

1-2, veines superficielles de la partie antérieure de l'avant-bras. Toutes ces veines, d'une volume peu considérable, s'anastomosent entre elles un grand nombre de fois, et viennent se terminer dans les veines cubitale, médiane et médiane basilique. 3-4-5, veines cubitales superficielles; elles viennent s'unir aux veines médiane basilique et basilique. 6, veine médiane; cette veine, ordinairement située vers la partie moyenne de l'avant-bras, monte, chez ce sujet, le long du bord radial. 7, veine perforante. 8, veine radiale superficielle. 9, veine médiane basilique. 10, veine médiane céphalique. 11, artère brachiale. 12, veines brachiales. 13, artère cubitale et ses deux veines satellites. 14, artère radiale et ses deux veines satellites. 15, arcade veineuse palmaire superficielle; elle est constituée par deux veines accolées à l'artère. A cette arcade viennent aboutir les veines collatérales des doigts, 16-17, qui sont toujours en nombre double de celui des artères auxquelles elles sont accolées.

Fig. 2. *a*, muscle biceps brachial. *b*, muscle triceps brachial. *c*, épitrochlée. *d*, muscle long supinateur. *e*, muscle long fléchisseur du pouce. *f*, muscle cubital antérieur. *g*, muscle fléchisseur profond des doigts. *h*, extrémité supérieure du premier métacarpien qui a été désarticulé. *i*, éminence hypothénar.

1-2, veines cubitales profondes. Ces veines, satellites de l'artère cubitale, communiquent entre elles par plusieurs branches transversales, 3-4, et viennent s'unir aux veines radiales profondes pour constituer les veines brachiales. 5, artère cubitale. 6, artères et veines interosseuses antérieures. 7, artère et veines récurrentes cubitales. 8, arcade veineuse palmaire profonde; elle est constituée par deux veines satellites de l'artère. 9-10, veines radiales profondes; elles communiquent entre elles, 11-12-13, par plusieurs branches transversales. 14, artère radiale. 15, veine perforante: elle fait communiquer largement les veines superficielles avec les veines profondes. 16-17, veines brachiales. 18-18, artère brachiale. 19, veine médiane basilique. 20, veine basilique. 21, veine radiale superficielle. 22, veine médiane céphalique. 23, veine céphalique.



Pl 32

Emil: Beau ad naturam del

Offic lith Artus.

Pl. 33

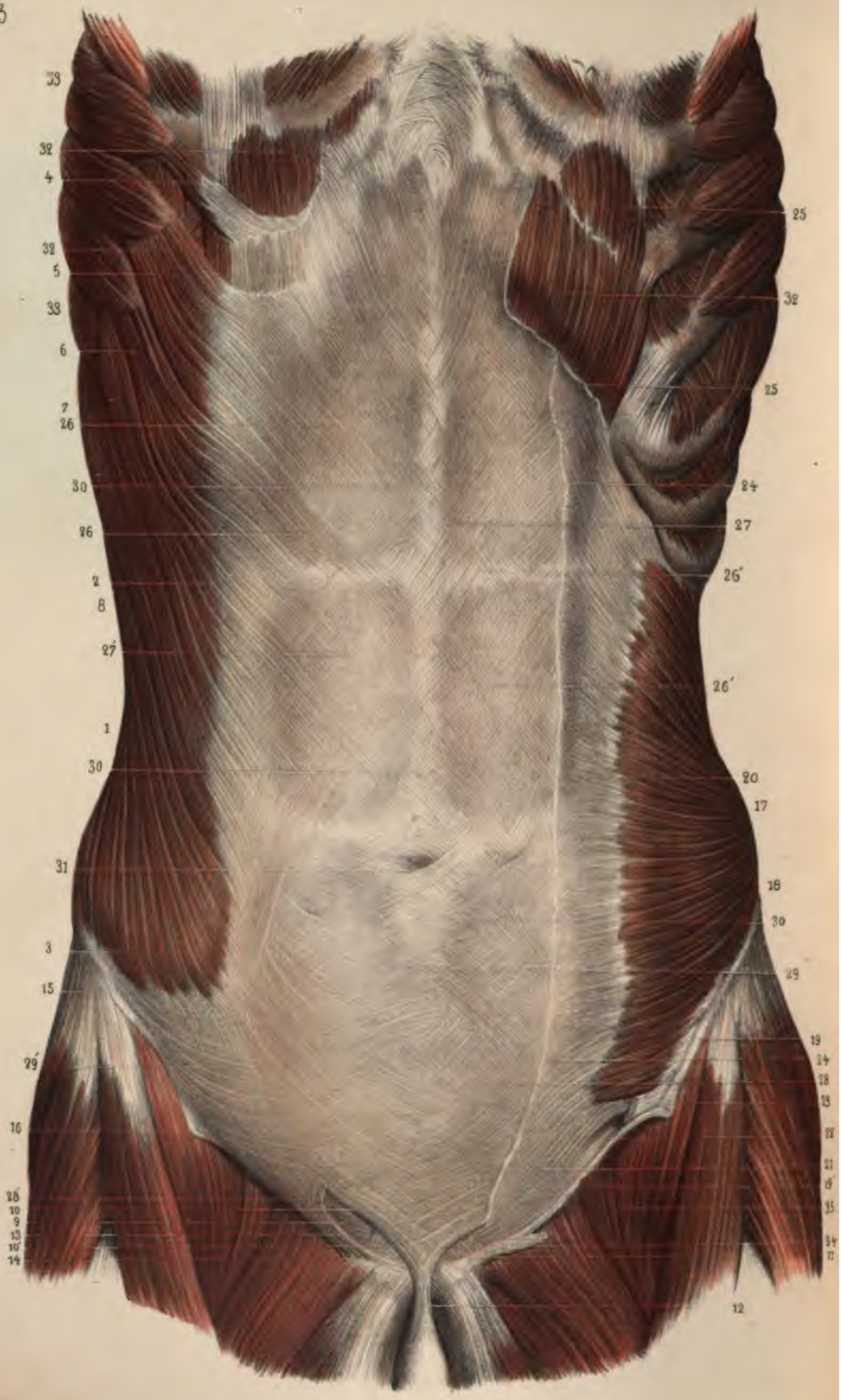

Emile Beau, ad naturam del.

Offic. litho Artus

VEINES DU BRAS.

a, clavicule. *b*, muscle deltoïde. *c*, tendon d'insertion du grand pectoral. *d*, muscle coraco-brachial. *e*, muscle biceps. *f*, tendon du biceps. *g*, expansion aponévrotique du tendon du biceps. *h-h*, muscle sous-scapulaire. *i*, muscle grand dorsal *i'*, muscle grand rond. *j-k*, muscle triceps brachial. *l*, épitrochlée. *m-n*, aponévrose de la région antérieure de l'avant-bras.

1, veine radiale superficielle. 2-2-3-4, veine céphalique. Formée par la réunion des veines radiale et médiane céphalique, la veine céphalique se porte verticalement en haut, le long du bord externe du biceps, gagne le sillon qui sépare le muscle deltoïde du grand pectoral, passe sur le sommet de l'apophyse coracoïde et vient se jeter dans la veine axillaire, immédiatement au-dessous de la clavicule. 5, veine médiane. 6, veine médiane céphalique. 7, veine médiane basilique; elle reçoit, 8-9-10, les veines cubitales superficielles. 11-11, veine basilique. Constituée par la réunion des veines cubitale superficielle et médiane basilique, la veine basilique se dirige d'abord obliquement d'avant en arrière, puis verticalement en haut, au-devant de l'aponévrose intermusculaire interne, et vient s'unir à la veine brachiale interne, immédiatement au-dessous du creux de l'aisselle. Vers la partie moyenne du bras, elle s'anastomose par une branche considérable, 12, avec la veine brachiale interne. 13, tronc veineux résultant de la réunion des veines basilique et brachiale interne. 14-14, 15-15, veines brachiales; elles sont situées au-devant et sur les côtés de l'artère. 16, veine axillaire; elle reçoit, 17, une branche deltoïdienne, et, 18, la veine scapulaire inférieure. 19, artère axillaire. 20, artère scapulaire inférieure. 21-22-23, artère brachiale

VEINES DU PIED ET DE LA JAMBE.

Fig. 1. *a*, aponévrose tibiale antérieure. *b*, malléole interne. *c*, malléole externe. *d*, aponévrose dorsale du pied.

1-2-3-4, veines collatérales des orteils ; elles viennent se rendre à la convexité d'une arcade. 5, *arcade dorsale du pied*. De l'extrémité interne de cette arcade part une branche assez considérable, 6, *veine dorsale interne du pied*, qui fait suite, 7, à *la veine saphène interne;* de l'extrémité externe part une autre branche, 8, *veine dorsale externe du pied*, qui fait suite à la veine saphène externe. De la concavité de l'arcade dorsale partent un grand nombre de petites branches, 9-10-11-12, qui communiquent fréquemment entre elles, et constituent une série d'anses anastomotiques.

Fig. 2. *a*, rotule. *b*, tibia. *c*, malléole interne. *d-e*, aponévrose jambière postérieure; cette aponévrose a été ouverte en *f-g*, pour laisser voir les vaisseaux tibiaux postérieurs. *h*, calcanéum.

1, *veine dorsale interne du pied;* elle naît de l'extrémité interne de l'arcade dorsale, longe le premier métacarpien et reçoit, 2-3-4, les veines superficielles de la région plantaire. 5-6-7, *veine saphène interne*. Continuation de la veine dorsale du pied, la saphène interne se porte, de bas en haut, au-devant de la malléole interne et de la face interne du tibia, longe le bord postérieur de cet os, et se réfléchit sur le condyle interne du fémur. Dans son trajet, la veine saphène interne reçoit un grand nombre de petites veines, 8-9-10-11-12-13, qui s'anastomosent fréquemment entre elles et émettent des rameaux, 14, qui traversent l'aponévrose pour aller communiquer avec les veines profondes. 15-16, veines tibiales postérieures; elles communiquent, par plusieurs rameaux, 17, avec les veines superficielles. 18, artère tibiale postérieure.

Pl. 34.

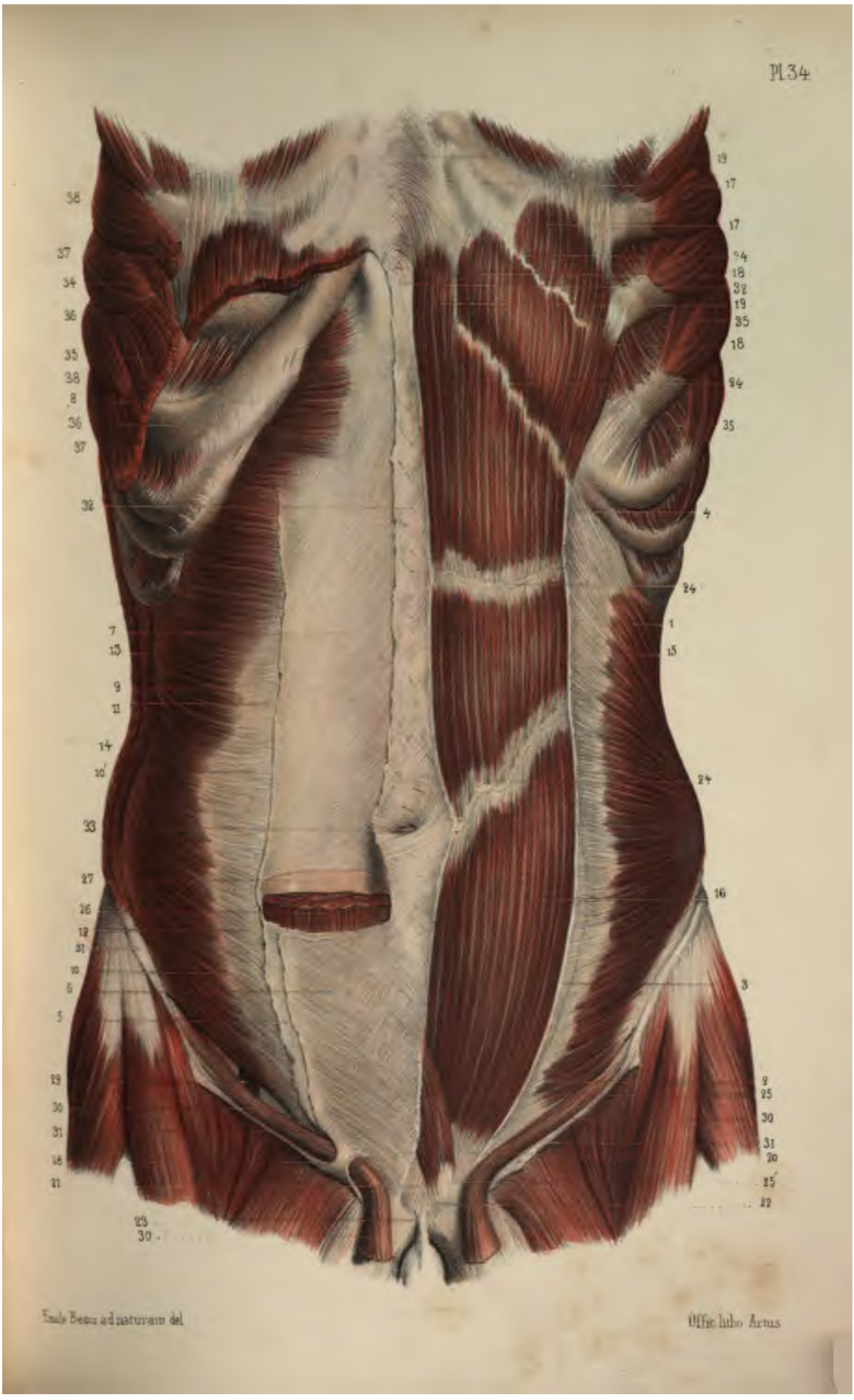

Emile Bessa ad naturam del.

Offic. lith. Artus

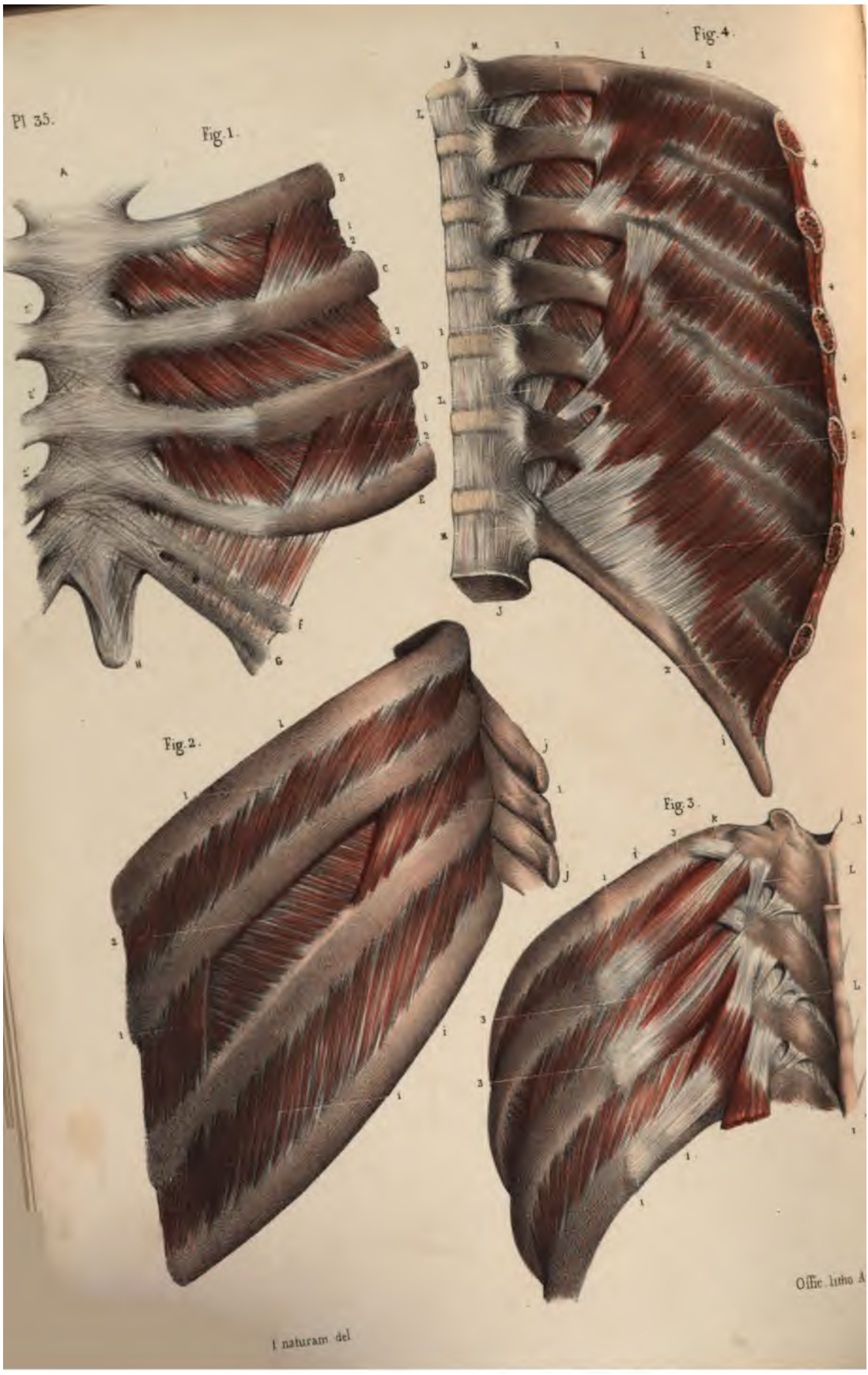
Pl 35.
Fig. 1.
Fig. 2.
Fig. 3.
Fig. 4.
Offic. litho A
I naturam del

VEINES DE LA JAMBE.

Fig. 1. *a-b-c*, aponévrose jambière postérieure; cette aponévrose a été ouverte, en *d-e*, au niveau du creux poplité. *f-g*, muscles jumeaux. *h*, muscle demi-membraneux. *i*, muscle biceps fémoral. *j*, malléole interne. *k*, malléole externe.

1-2-3-4, *veine saphène externe*. Continuation de la veine dorsale externe du pied, la veine saphène externe remonte derrière la malléole externe, longe le bord externe du tendon d'Achille, qu'elle croise à angle très aigu, se place dans l'intervalle des deux muscles jumeaux, et traverse l'aponévrose pour aller s'ouvrir, 5, dans la veine poplitée. Au moment où la saphène externe s'infléchit pour s'enfoncer dans le creux poplité, il s'en détache une branche plus ou moins volumineuse, 6, qui monte le long du bord interne du muscle demi-membraneux, et va s'ouvrir dans la veine saphene interne. Dans son trajet, la saphène externe reçoit, 7-8-9-10-11, les veines de la région jambière postérieure; elle communique par plusieurs rameaux, 12-13-14-15, avec les veines profondes. 16, vaisseaux tibiaux postérieurs. 17, veine poplitée.

Fig. 2. *a*, condyle interne du fémur. *b*, condyle externe. *c*, tête du péroné. *d*, muscle poplité. *e*, muscles péroniers latéraux. *f*, muscle jambier postérieur; *g*, son tendon. *h*, muscle long fléchisseur commun des orteils; *i*, son tendon. *j*, muscle long fléchisseur du gros orteil. *k*, malléole interne. *l*, malléole externe. *m*, calcanéum

1-2-3-4, *veines tibiales postérieures*, accolées à l'artère du même nom: elles communiquent entre elles, 5-6-7, par plusieurs branches transversales. 8-9, *veines péronières*, satellites de l'artère péronière. Les veines tibiales postérieures et péronières reçoivent toutes les veines musculaires, 10-11-12-13, qui viennent des régions postérieure et externe de la jambe. Vers la partie supérieure de la jambe, les veines tibiales postérieures et péronières se réunissent en un tronc, 14, qui est le tronc veineux tibio-péronier. 15-15, veine poplitée; elle est constituée par le tronc veineux tibio-péronier et par les veines tibiales antérieures, qui traversent en même temps que l'artère la partie supérieure du ligament interosseux. Les rapports de la veine poplitée avec l'artère sont tels, qu'au-dessus de l'articulation fémoro-tibiale, la veine est située en dehors de l'artère; qu'au niveau de l'articulation, la veine est située derrière l'artère, et qu'au-dessous de l'articulation, la veine est située en dedans de l'artère. A la veine poplitée viennent aboutir: 16-17, les veines articulaires inférieures; 18-19, les veines articulaires supérieures; 20, les veines jumelles; 21, la veine saphène interne; 22, les veines articulaires moyennes. 23-24, artère poplitée. 25-26-27, artère tibiale postérieure. 28-29, artère péronière.

VEINES DU PIED ET DE LA JAMBE.

Fig. 1. 1, artère plantaire interne. 2-3, veines plantaires internes. Chacune des divisions de l'artère plantaire interne, 5-6, a ses deux veines satellites. 7, artère plantaire externe. 8-9, veines plantaires externes. 10, arcade plantaire. 11-12, arcade veineuse plantaire, constituée par deux veines accolées à l'artère. A cette arcade veineuse viennent aboutir, 14-15-16-17, les veines collatérales des orteils, qui sont toujours en nombre double de celui des artères auxquelles elles sont accolées.

Fig. 2. 1, artère tibiale antérieure. 2-3, veines tibiales antérieures. 4, artère pédieuse. 5-6, veines pédieuses. Chacune des divisions de l'artère pédieuse, 7-8-9-10-11, a ses deux veines satellites.

Fig. 3. 1, artère tibiale postérieure. 2-3, veines tibiales postérieures. 4, artère plantaire externe. 5-6, veines plantaires externes. 7, artère et veines plantaires internes. 8, veine dorsale interne du pied ; elle communique par plusieurs rameaux, 9-10, avec les veines plantaires internes. 11, veine saphène interne ; elle communique par une branche, 12, avec l'une des veines tibiales postérieures.

Fig. 4. *a*, rotule. *b*, tibia. *c*, malléole interne. *d*, malléole externe. *e*, ligament interosseux. *f*, tendon du muscle jambier antérieur. *g*, tendon du muscle extenseur du gros orteil. *h*, muscle long extenseur commun des orteils. *i*, muscles péroniers latéraux. *j*, muscle jumeau externe. *k*, muscle jumeau interne. *l*, muscle soléaire.

1, artère et veines pédieuses. 2-3-4-5, veines tibiales antérieures, accolées à l'artère du même nom : elles communiquent entre elles, 6-7-8-9, un grand nombre de fois. Les veines tibiales antérieures reçoivent, 10-11-12-13-14, des veines périostiques et musculaires. 15, artère et veines récurrentes tibiales antérieures. 16-17, artère tibiale antérieure. 18, artère et veines articulaires inférieures externes. 19, artère et veines articulaires supérieures externes.

Pl. 36.

Emile Beau ad naturam del.

Offic. lith. Artus

Pl. 37.

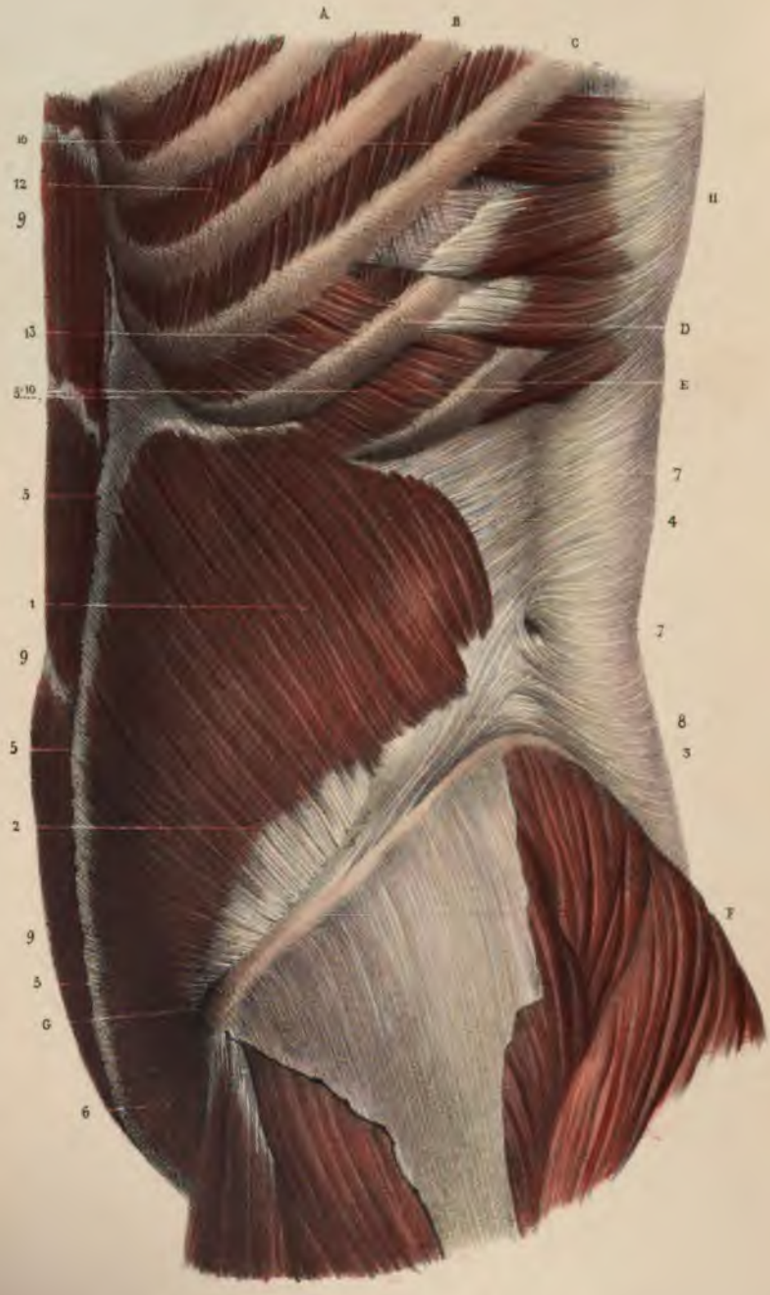

Beau ad naturam del

Offic. litho. Artus

VEINES DE LA CUISSE.

Fig. 1. *a*, symphyse pubienne. *b*, paroi abdominale antérieure. *c*, muscle droit antérieur; *d*, muscle couturier. *e*, muscle vaste interne. *f*, muscle premier adducteur; *g*, muscle grand adducteur; tous ces muscles sont enveloppés par l'aponévrose fémorale. *h*, rotule.

1,2,3,4. *Veine saphène interne;* parvenue à la partie supérieure de la jambe, la saphène interne passe sur la partie postérieure de la tubérosité interne du tibia et du condyle interne du fémur, en décrivant une légère courbure à concavité antérieure. D'abord située au côté interne des tendons qui constituent la *patte d'oie*, elle se dirige en haut le long du muscle couturier, dont elle atteint le bord interne vers la partie moyenne de la cuisse; puis elle passe au-devant du muscle premier adducteur, pénètre dans l'ouverture que lui présente l'aponévrose fémorale à 8 ou 10 lignes de l'arcade fémorale, et vient s'ouvrir dans la veine fémorale en décrivant une anse à concavité inférieure. Dans son trajet, la saphène interne est renfermée dans une gaîne que lui fournit le *fascia superficialis;* elle reçoit toutes les veines sous-cutanées de la cuisse. Les veines sous-cutanées de la région antérieure, 5,6,7,8, disposées en aréoles anastomotiques, viennent s'ouvrir par trois ou quatre troncs dans la saphène interne. Les veines sous-cutanées de la région postérieure, 9,10,11, 12,13, se réunissent en deux ou trois branches qui vont s'ouvrir dans la saphène; une de ces branches, 9,10, est assez volumineuse pour représenter une seconde saphène interne. La veine saphène interne reçoit encore, 14, la *veine sous-cutanée abdominale*, 15, les *veines honteuses internes*, et plusieurs branches de communication avec les veines profondes. 16, veine fémorale. 17, *veine circonflexe.* 18, artère fémorale.

Fig. 2. *a*, épine iliaque antérieure et supérieure. *b*, symphyse pubienne. *c*, muscle iliaque. *d*, muscle obturateur interne. *e*, muscle grand fessier. *f*, muscle droit antérieur. *g*, muscle vaste interne. *h*, muscle grand adducteur; *i*, son tendon *j*, tendon du muscle demi-tendineux. *k*, muscle demi-membraneux. *l*, ligament latéral interne de l'articulation fémoro-tibiale. *m*, rotule.

1,2, *veine fémorale.* La veine fémorale, dans la plus grande partie de son étendue, est située en arrière de l'artère; depuis l'embouchure de la veine saphène interne jusqu'à l'arcade fémorale, elle est placée en dedans de l'artère et sur un plan postérieur. 3,4, canal veineux collatéral, qui établit une communication entre les veines fémorale et poplitée. 5, veine saphène interne, à son embouchure dans la veine fémorale. 6, *veine musculaire superficielle;* satellite de l'artère du même nom, elle vient s'ouvrir dans la veine fémorale au même niveau que la veine fémorale profonde. 7, *veine fémorale profonde;* constituée par les veines *circonflexe interne* et *perforantes*, 8,9,10, elle s'ouvre dans la veine fémorale un peu au-dessous de l'embouchure de la saphène interne. 11, artère et veine grandes anastomotiques. La veine fémorale reçoit en outre un grand nombre de veines musculaires. 12,13, artère fémorale, enlevée dans la plus grande partie de son étendue pour laisser voir la veine qui est accolée à son côté postérieur. 14, *veine iliaque interne.* 15, *veine iliaque externe.* 16, artère iliaque externe. 17, artère iliaque interne.

VEINES DIPLOIQUES.

Fig. 1. 1-8, *veines diploïques, canaux veineux des os.* Les os du crâne sont sillonnés, dans leur épaisseur, par un grand nombre de canaux qui reçoivent des veines réduites à leur membrane interne. Le calibre de ces canaux est en raison directe de l'âge : volumineux chez certains vieillards, ils manquent complétement chez les enfants nouveau-nés, dont les os du crâne sont parcourus, dans toute leur épaisseur, par un grand nombre d'aréoles veineuses. Ces canaux présentent souvent des interruptions et des dilatations; ils communiquent par un grand nombre de petits orifices, soit avec les sinus et les veines méningées, soit avec les veines extérieures. Leur nombre varie beaucoup; mais on en rencontre ordinairement une ou deux dans l'épaisseur du frontal, deux dans l'épaisseur du pariétal, qui s'ouvrent dans les sinus latéraux et dans les veines temporales profondes, et deux dans l'épaisseur de l'occipital qui s'ouvrent dans la veine occipitale. Chez les vieillards dont les os sont soudés, ces canaux communiquent fréquemment les uns avec les autres.

VEINES DU BASSIN.

Fig. 2. *a*, crête iliaque. *b*. symphyse sacro-vertébrale. *c*, coccyx. *d*, ligaments sacro-sciatiques *e*, muscle pyramidal. *f*, branche ascendante de l'ischion. *g*, articulation fémoro-tibiale. *h*, fémur. *i*, muscle carré lombaire. *j j*, muscle psoas-iliaque.

1. Extrémité inférieure de l'aorte 2, artère sacrée moyenne. 3,3, artères iliaques primitives. 4, artère iliaque externe. 5, artère iliaque interne. 6, artère fémorale. 7, veine fémorale. 8, *veine iliaque externe;* elle est située en dedans et en arrière de l'artère du même nom. Les *veines épigastriques*, 9, et *circonflexes iliaques*, 10, se réunissent en un seul tronc, 11, qui s'ouvre dans la veine iliaque externe, immédiatement au-dessus du ligament de Fallope. 12, *veine hypogastrique;* située en dedans de l'artère hypogastrique, elle reçoit les veines satellites des branches qui naissent de cette artère. 13, *veine obturatrice.* 14, *veine honteuse interne.* 15, *veines fessière* et *ischiatique.* 16,17,18, *veines sacrées latérales;* elles sortent des trous de conjugaison, et vont s'ouvrir dans la veine hypogastrique. 19, *veine iliaque primitive gauche*, située en dedans et en arrière de l'artère iliaque primitive correspondante. Elle est croisée à son embouchure dans la veine cave inférieure par l'artère iliaque primitive droite. 20, *veine iliaque primitive droite;* elle est située en dehors et en arrière de l'artère iliaque primitive correspondante. 21, *veines sacrées moyennes;* satellites de l'artère du même nom, elles viennent s'aboucher dans la veine iliaque primitive gauche. Au niveau de chaque vertèbre sacrée, elles communiquent par des branches transversales avec les veines sacrées latérales. 22, veine cave inférieure.

Fig. 1.

Fig. 2.

Emile Beau ad naturam del.

Offic. litho. Artus.

Pl. 39.

Fig. 3.

Fig. 4.

Fig. 1.

Fig. 2.

ad naturam del.

Offic. lutho. Artus

VEINES AZYGOS.

a,b, colonne vertébrale. *c,d*, les côtes. *e,f*, muscles intercostaux internes. *g,h*, muscles intercostaux externes. *i*, muscle carré lombaire. *j*, os iliaque.

1, crosse de l'aorte. 2,3, les bronches. 4, veine cave supérieure. 5, aorte abdominale. 6, veine cave inférieure. 7, *grande veine azygos ;* elle naît à la fois, 8,9, de la dernière veine intercostale, de la première lombaire et de la lombaire ascendante. Immédiatement après son origine, la veine azygos passe de la cavité abdominale dans la cavité thoracique, à travers une ouverture du diaphragme qui lui est commune avec le cordon nerveux du grand sympathique, et vient se placer sur la partie latérale droite de la colonne vertébrale, dans le médiastin postérieur, à droite de l'aorte et du canal thoracique, au-devant des artères intercostales droites. Parvenue au niveau du troisième espace intercostal, elle se recourbe, 10, au-dessus de la bronche droite, qu'elle embrasse, et vient s'ouvrir dans la veine cave supérieure, au moment où cette veine pénètre dans le péricarde La veine azygos reçoit *en avant* la veine *bronchique droite* et les veines *œsophagiennes ; à droite*, les veines intercostales droites 11,12; *à gauche*, les veines *demi-azygos*. 13,14, veine *demi-azygos*, ou *petite azygos*. Constituée par les trois ou quatre dernières veines intercostales gauches et par la lombaire ascendante, la veine demi-azygos se porte de bas en haut sur la partie latérale gauche de la colonne vertébrale, et passe derrière l'aorte, l'œsophage et le canal thoracique, pour aller s'ouvrir dans la grande veine azygos. 15,15',16, *petite veine azygos supérieure ;* elle reçoit les veines intercostales gauches supérieures, et vient s'ouvrir à la fois dans la grande veine azygos et dans le tronc veineux brachio-céphalique gauche. 17,17, artères intercostales. 18, *veine lombaire ascendante*. Constituée par les veines lombaires, la veine lombaire ascendante communique en haut avec les veines demi-azygos, en bas avec les veines *iléo-lombaires :* cette veine fait suite aux veines demi-azygos ; on pourrait l'appeler *demi-azygos lombaire*.

VEINES INTRA-RACHIDIENNES.

Fig. 1. Plexus longitudinaux antérieurs.

a, arc antérieur de l'atlas. *b*, sacrum. *c*, coccyx. *d,d*, apophyses transverses des vertèbres cervicales. *e,e*, les côtes. *f,f*, apophyses transverses des vertèbres lombaires. *g,g,g,g*, canal vertébral, ouvert par sa partie antérieure : on a enlevé le corps des vertèbres, à l'aide d'une section faite sur leur pédicule.

1,2,3,4,5,6, *plexus longitudinaux antérieurs;* ils s'étendent du trou occipital à la base du coccyx, au-devant de la dure-mère, sur les côtés de la face postérieure du corps des vertèbres, en dedans de leur pédicule. Ces plexus longitudinaux, moins développés dans la région cervicale que dans les autres régions, sont constitués par une série d'arcades anastomotiques, dont la concavité tournée en dehors embrasse le pédicule de chaque vertèbre, et dont les extrémités, au niveau des trous de conjugaison, s'anastomosent, 7-15, avec les veines extérieures du rachis. Les plexus longitudinaux droit et gauche communiquent entre eux, au niveau de chaque vertèbre, 16-21, par un *plexus transverse* situé entre le corps des vertèbres et le ligament vertébral commun postérieur. A ces plexus transverses viennent aboutir les veines qui émanent du corps des vertèbres. Les plexus longitudinaux et les plexus transverses présentent un grand nombre de dilatations et de rétrécissements.

Fig. 2. Plexus longitudinaux postérieurs.

a, arc antérieur de l'atlas. *b*, arc postérieur. *c*, sacrum. *d*, coccyx. *e,e*, apophyses transverses des vertèbres cervicales. *f,f*, sommet des apophyses transverses des vertèbres cervicales et ligaments costo-transversaires. *g,g*, apophyses transverses des vertèbres lombaires. *h,h*, apophyses articulaires des vertèbres lombaires. *i,i*, les côtes. *j,j*, ligaments transverso-costaux supérieurs. *k,k*, canal vertébral, ouvert par sa partie postérieure : on a enlevé les arcs postérieurs des vertèbres.

1,2,3,4,5, *plexus longitudinaux postérieurs*. Beaucoup moins développés que les antérieurs, les plexus postérieurs sont situés de chaque côté du canal vertébral, entre les lames des vertèbres et la dure-mère ; ils communiquent entre eux, 6,7,8,9, par des plexus transverses. Les plexus postérieurs communiquent avec les plexus antérieurs à l'aide de petits plexus transverses latéraux, dirigés d'arrière en avant.

VEINES DE LA TÊTE.

Fig. 1. *a,b,c,d*, coupe horizontale du crâne. *e*, apophyse crista-galli. *f,f*, bosses orbitaires. *g*, fosse pituitaire. *h,h*, fosses moyennes du crâne. *i*, gouttière basilaire. *j*, trou occipital. *k,k*, fosses occipitales inférieures. *l*, apophyses clinoïdes postérieures.

1,2,3,4, *sinus latéraux;* ils occupent les gouttières latérales du crâne et gagnent le trou déchiré postérieur, où ils se continuent avec la veine jugulaire interne: prismatiques et triangulaires dans leur portion horizontale, ils deviennent elliptiques dans leur portion verticale. 5,5, *sinus pétreux supérieurs;* logés dans la petite gouttière que présente le bord supérieur du rocher, ils communiquent par leur extrémité antérieure avec le sinus caverneux, et par leur extrémité postérieure avec le sinus latéral au moment où ce sinus devient vertical. 6,6, *sinus pétreux inférieurs;* ils sont logés dans la petite gouttière creusée le long de la suture pétro-occipitale. Plus volumineux que les sinus pétreux supérieurs, ils s'ouvrent en avant dans les sinus caverneux et occipital transverse, en arrière dans le sinus latéral, au niveau du golfe de la veine jugulaire interne. 7,7, *sinus caverneux;* ils sont logés dans les gouttières latérales du corps du sphénoïde; traversés en tous sens par des filaments réticulés, ils renferment l'artère carotide et le nerf moteur oculaire externe. Les *nerfs moteur oculaire commun*, *pathétique* et *lacrymal* sont contenus dans l'épaisseur de leur paroi externe. Les sinus caverneux reçoivent, par leur extrémité antérieure, la veine ophthalmique; par leur extrémité postérieure, ils communiquent avec les sinus pétreux supérieurs et inférieurs et occipital transverse. 8,8, *sinus coronaire;* disposé autour de la glande pituitaire, il établit une communication entre les deux sinus caverneux. 9, *sinus occipital transverse;* médian, transversalement étendu au-devant de la gouttière basilaire, il établit une communication entre les sinus pétreux supérieurs et inférieurs et les sinus caverneux. 9',9', *sinus occipitaux postérieurs;* ils naissent au niveau du trou déchiré postérieur, longent le trou occipital, montent dans l'épaisseur de la faux du cervelet, et viennent s'ouvrir dans le confluent des sinus. Ils établissent une communication entre la portion horizontale et la portion verticale du sinus latéral. 10, *sinus longitudinal supérieur;* il vient s'ouvrir dans le confluent des sinus. 11, *sinus droit;* il occupe la base de la faux du cerveau au point d'intersection de la faux avec la tente du cervelet. Ce sinus reçoit le sinus longitudinal inférieur, et vient s'ouvrir dans le confluent des sinus. 12, *confluent des sinus, pressoir d'Hérophile;* il répond à la protubérance occipitale interne, et présente six orifices : un pour le sinus longitudinal supérieur, deux pour les sinus latéraux, un pour le sinus droit, et deux pour les sinus occipitaux postérieurs.

Fig. 2. *a,b*, coupe horizontale du crâne. *c,d*, coupe triangulaire faite sur le trou déchiré postérieur.

1,2, sinus latéral, dégagé de la gouttière osseuse qui le renfermait. Ce sinus se termine au niveau du trou déchiré postérieur, en se continuant avec la veine jugulaire interne, qui présente dans ce point une ampoule, 3, appelée *golfe de la veine jugulaire interne*. 4, veine jugulaire interne. 5, artère carotide interne.

Pl. 43.

am del

Offic. litho A

VAISSEAUX LYMPHATIQUES DU MEMBRE INFÉRIEUR.

Fig. 1. *a*, rotule. *b*, face interne du tibia. *c*, malléole interne. *d-e*, muscles jumeaux et tendon d'Achille recouverts par l'aponévrose jambière postérieure. *f-g*, veine saphène interne.

Fig. 2. *a*, symphyse pubienne. *b*, paroi abdominale antérieure. *c*, muscle grand adducteur de la cuisse *d*, muscle deuxième adducteur. *e*, muscle couturier. *f*, muscle vaste interne. *g*, muscle droit antérieur. Tous ces muscles sont recouverts par l'aponévrose fémorale. *h*, rotule. *i-j*, veine saphène interne.

Fig. 1-2. Les vaisseaux lymphatiques superficiels du membre inférieur naissent d'un réseau cutané, qu'il est facile d'injecter en piquant la peau qui revêt la plante du pied et les faces latérales des orteils; ce mode d'injection donne les plus beaux résultats. C'est ainsi qu'en piquant la peau de la plante du pied chez un enfant de quatre ans, j'injectai d'un seul coup tous les vaisseaux lymphatiques superficiels du membre inférieur; le mercure, après avoir traversé les ganglions, vint pénétrer jusque dans le canal thoracique. De ce réseau cutané naissent les vaisseaux lymphatiques, qui se partagent en deux groupes. Les vaisseaux qui proviennent de la plante du pied, 1-2-3-4-5, passent derrière la malléole interne, et montent verticalement sur la partie interne de la jambe. Les vaisseaux 6 7-8-9-10-11, qui proviennent des orteils et du bord externe du pied, montent au-devant des muscles de la région jambière antérieure, et viennent gagner la partie interne de la jambe et de la cuisse, en croisant obliquement de dehors en dedans le tibia, l'articulation du genou et la partie inférieure de la cuisse. Tous ces vaisseaux réunis autour de la veine saphène interne constituent un faisceau considérable, 12, auquel viennent s'adjoindre d'autres vaisseaux, 13-14-15-16-17, provenant de la partie postérieure de la jambe et de la cuisse. Deux ou trois vaisseaux nés sur le bord externe du pied passent derrière la malléole externe, suivent le trajet de la veine saphène externe, et viennent aboutir aux ganglions poplités. Tous les autres vaisseaux lymphatiques superficiels du membre inférieur viennent se terminer aux ganglions inguinaux. 18-19-20-21, ganglions inguinaux superficiels. Ces ganglions, variables par le nombre et par le volume, occupent le pli de l'aine, au-dessous du ligament de Fallope, autour de l'embouchure de la veine saphène interne dans la veine fémorale. Les ganglions inguinaux profonds sont situés sous l'aponévrose fémorale. Aux ganglions inguinaux viennent encore aboutir les vaisseaux lymphatiques, 22-23-24-25, des régions fessière et lombaire, 26, de la moitié inférieure des parois de l'abdomen, 27, du périnée, du scrotum et de la verge.

VAISSEAUX LYMPHATIQUES DU MEMBRE INFÉRIEUR.

Fig. 1. *a*, rotule. *b*, tibia. *c*, malléole externe. *d*, malléole interne. *e*, face dorsale du pied. *f-f*, muscles de la région jambière antérieure recouverts par l'aponévrose. *g-g*, muscles de la région postérieure.

1-2-3-4-5-6-7-8-9-10, les vaisseaux lymphatiques qui proviennent des orteils passent sur le dos du pied, montent au-devant des muscles de la région jambière antérieure, et viennent gagner la partie interne de la jambe et de la cuisse, en croisant obliquement et de dehors en dedans le tibia, l'articulation du genou et la partie inférieure de la cuisse. Ces vaisseaux sont très flexueux, surtout au niveau de l'articulation du genou. On rencontre assez souvent près de la malléole externe un ou deux vaisseaux, qui s'enfoncent derrière le tendon du muscle extenseur commun des orteils pour aller s'unir aux vaisseaux tibiaux antérieurs.

Fig. 2. *a*, rotule. *b*, tibia. *c*, malléole interne. *d*, malléole externe. *e*, ligament interosseux. *f-g*, ligament annulaire antérieur du tarse. *h-h*, tendon du muscle jambier antérieur. *i-i*, tendon du muscle extenseur du gros orteil. *j*, muscle extenseur commun des orteils. *k*, muscles péroniers latéraux. *l-l*, muscles jumeaux. *m*, muscle soléaire.

1-2, artère et veines pédieuses. 3-4, artère et veines tibiales antérieures. 5-6, vaisseaux lymphatiques profonds, *tibiaux antérieurs*. Ces vaisseaux, au nombre de deux, suivent le trajet de l'arcade plantaire, puis des vaisseaux pédieux et tibiaux antérieurs; vers la partie moyenne de la jambe, ils se réunissent en un seul tronc, 7, qui traverse le ligament interosseux pour aller s'unir aux vaisseaux lymphatiques tibiaux postérieurs. On trouve quelquefois sur le trajet de ces vaisseaux un ganglion qui porte le nom de ganglion tibial antérieur.

Pl. 44.

Fig. 1.

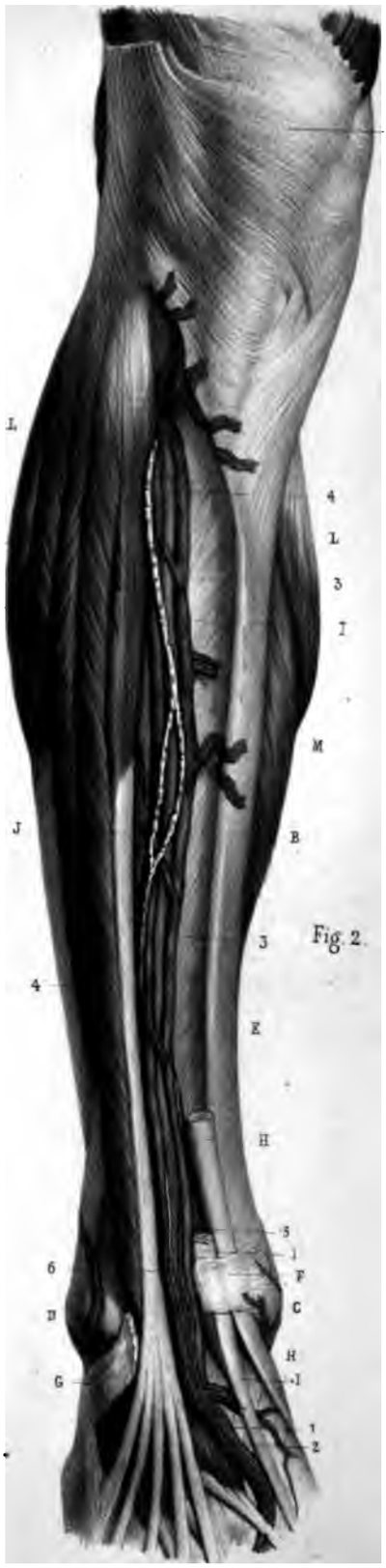

Fig. 2.

mile Bean ad naturam del.

Offic. litho Artus

Pl. 45.

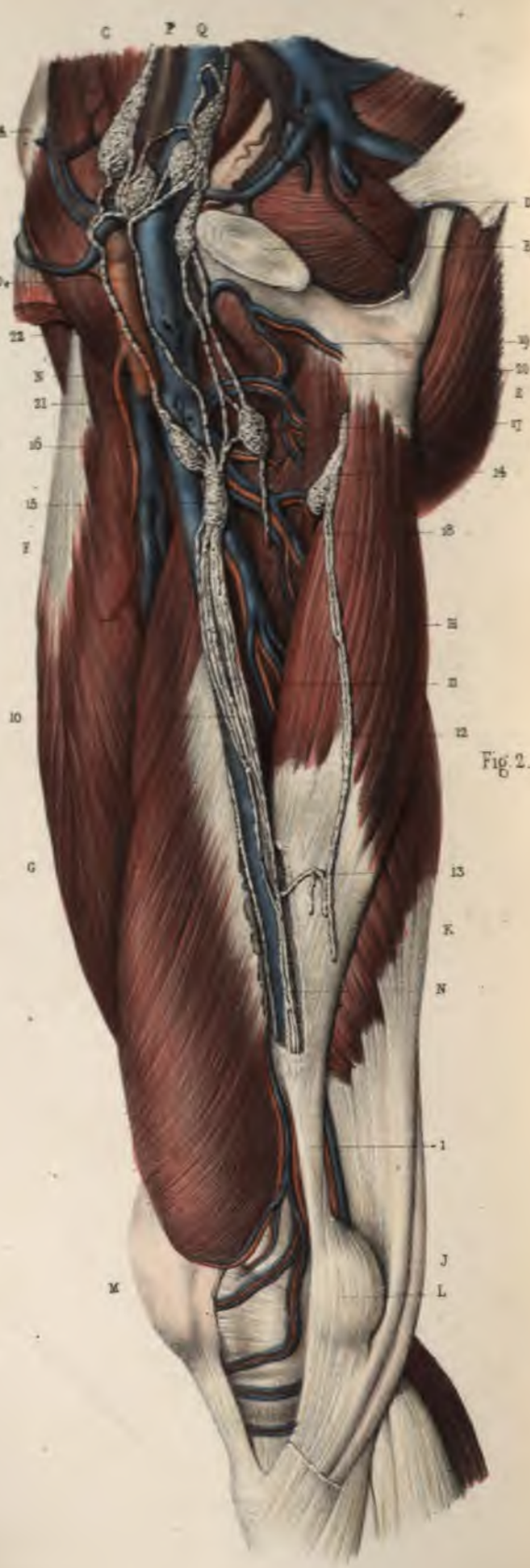

Emile Beau ad naturam del.

Offic. litho. Artus

VAISSEAUX LYMPHATIQUES DU MEMBRE INFÉRIEUR.

Fig. 1. *a*, condyle interne du fémur. *b*, condyle externe. *c*, tête du péroné. *d*, muscle poplité. *e*, muscles péroniers latéraux. *f*, muscle jambier postérieur ; *g*, son tendon. *h*, muscle long fléchisseur commun des orteils; *i*, son tendon. *j*, muscle long fléchisseur du gros orteil. *k*, malléole interne. *l*, malléole externe. *m*, calcanéum. *n-o*, artère et veines tibiales postérieures. *q-r*, artère et veines péronières. *s*, veine poplitée. *t*, artère poplitée.

Fig. 2. *a*, épine iliaque antérieure et supérieure. *b*, symphyse pubienne. *c*, muscle iliaque. *d*, muscle obturateur interne. *e*, muscle grand fessier. *f*, muscle droit antérieur. *g*, muscle vaste interne *h*, muscle grand adducteur ; *i*, son tendon. *j*, tendon du muscle demi-tendineux. *k*, muscle demi-membraneux. *l*, ligament latéral interne de l'articulation fémoro-tibiale. *m*, rotule. *n-n*, veine fémorale. *o*, artère fémorale; elle est enlevée dans la plus grande partie de son étendue. *p*, artère iliaque externe. *q*, veine iliaque externe.

Fig. 1-2. 1-2, vaisseaux lymphatiques profonds, *tibiaux postérieurs*. Ces vaisseaux suivent le trajet des vaisseaux tibiaux postérieurs ; assez souvent, ils communiquent par une ou deux branches avec les vaisseaux superficiels. 3-4, vaisseaux lymphatiques profonds, *péroniers ;* ils suivent le trajet des vaisseaux péroniers. Ces lymphatiques profonds se réunissent vers la partie supérieure de la jambe en deux ou trois gros troncs, 5-6, qui viennent se terminer, 7, aux ganglions poplités. 8-9, vaisseaux lymphatiques profonds, tibiaux antérieurs : ils traversent le ligament interosseux pour venir se rendre aux ganglions poplités. De ces ganglions poplités partent cinq ou six vaisseaux, 10-11, qui traversent l'anneau du troisième adducteur, se portent en haut le long de la veine fémorale, et viennent aboutir aux ganglions inguinaux profonds. 12, vaisseau lymphatique superficiel ; il communique par une branche transversale, 13, avec les vaisseaux lymphatiques profonds. 14, ganglion inguinal superficiel, rejeté sur le bord antérieur du muscle troisième adducteur. 15-16-17, ganglions inguinaux profonds. 18, un vaisseau lymphatique superficiel venait se rendre à un de ces ganglions profonds. 19-20-21-22-23, plusieurs vaisseaux lymphatiques partent de ces ganglions pour aller se terminer aux ganglions iliaques externes.



VAISSEAUX LYMPHATIQUES DU MEMBRE SUPÉRIEUR.

Fig. 1. *a*, aponévrose de la région postérieure de l'avant-bras. *b*, aponévrose dorsale du métacarpe. *c*, veine céphalique du pouce. *d*, veine salvatelle. *e-f-g*, veines radiales superficielles. *h-i*, veines cubitales superficielles.

Fig. 2. *a*, aponévrose de la région antérieure de l'avant-bras. *b*, épitrochlée. *c-d-e*, veines cubitales superficielles. *f*, veine médiane. *g*, veine radiale superficielle. *h*, veine médiane basilique. *i*, veine médiane céphalique. *j*, veine céphalique. *k*, veine basilique.

Fig. 1-2. Les vaisseaux lymphatiques superficiels du membre supérieur peuvent être distingués, jusqu'au pli du coude, en *postérieurs* et *antérieurs*. Les vaisseaux lymphatiques *postérieurs* naissent par un réseau cutané qu'on injecte en piquant la peau qui entoure l'ongle. Ces vaisseaux, 1-2-3-4-5-6, montent le long de la face dorsale des doigts et du métacarpe, et se divisent sur la face postérieure de l'avant-bras en deux faisceaux, l'un interne et l'autre externe. Le faisceau interne, 7-8-9-10-11-12, est constitué par un grand nombre de vaisseaux qui contournent obliquement le bord cubital de l'avant-bras, et la partie inférieure du bras, 13-14-15-16, pour gagner la face antérieure. Le faisceau externe est beaucoup moins considérable ; il est constitué par cinq ou six vaisseaux, 17-18, qui contournent le bord radial de l'avant-bras, 19-20-21, pour gagner sa face antérieure. Les vaisseaux lymphatiques *antérieurs*, 22-23-24, naissent de la face palmaire des doigts. Ces vaisseaux traversent la paume de la main, où ils forment quelquefois une sorte d'arcade, montent le long de la partie antérieure de l'avant-bras, et viennent s'unir aux vaisseaux lymphatiques postérieurs qui contournent les bords radial et cubital. Au-dessus du pli du coude, les vaisseaux lymphatiques antérieurs et postérieurs se confondent en un faisceau commun qui continue son trajet ascendant jusqu'au creux de l'aisselle Plusieurs vaisseaux lymphatiques traversent un ganglion *cubital superficiel*, 25, quelquefois double, qui se trouve au-devant du condyle interne de l'humérus. De ce ganglion partent des vaisseaux qui continuent de monter avec les autres vaisseaux lymphatiques superficiels.

Fig. 1.

Pl. 46.

Fig. 2.

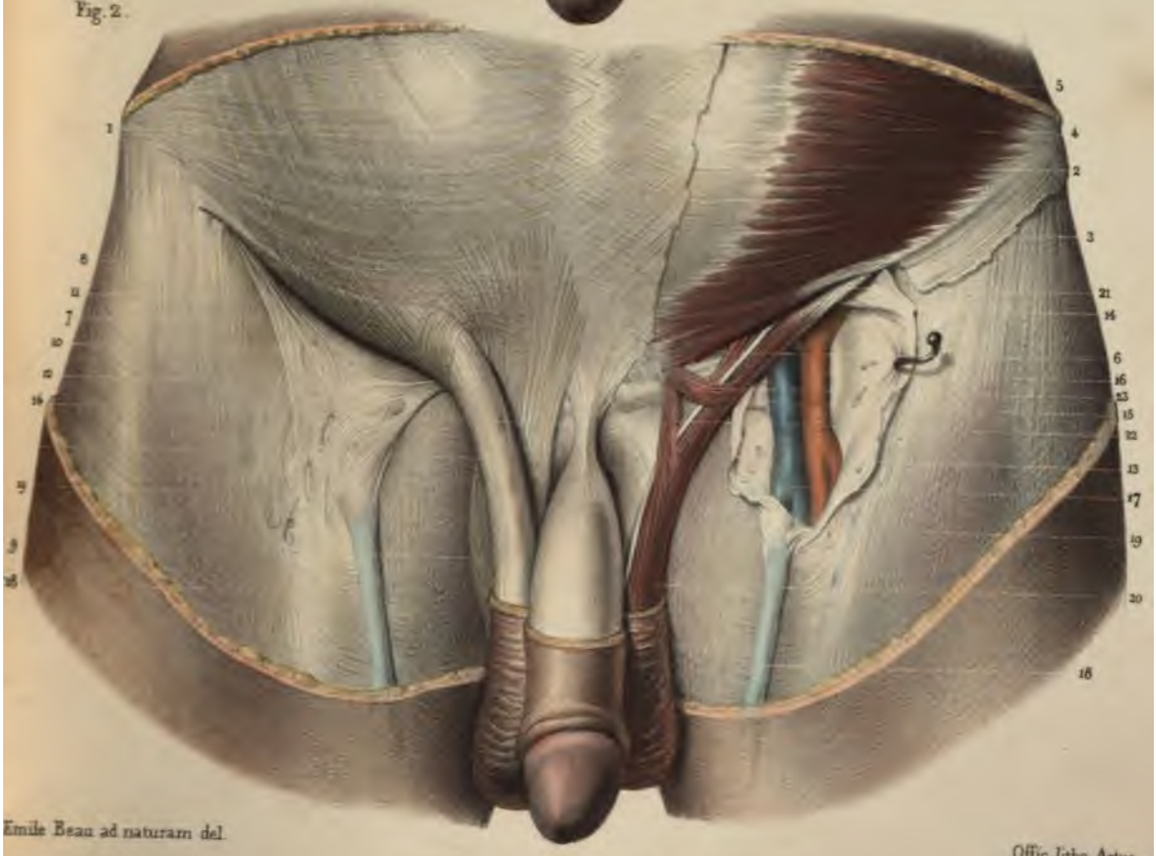

Emile Beau ad naturam del.

Offic. litho Artus.

Pl. 47.

Fig. 2.

Fig. 1.

Emile Beau ad naturam lith

Offic litho Artus

VAISSEAUX LYMPHATIQUES DU MEMBRE SUPÉRIEUR.

a, clavicule *b*, muscle deltoïde. *c*, insertion du grand pectoral à l'humérus. *d*, muscle coraco-brachial. *e*, muscle biceps. *f*, muscle triceps. *g-h*, muscle sous-scapulaire. *i*, muscle grand dorsal. *j-k*, aponévrose du bras. *l*, épitrochlée. *m*, aponévrose de l'avant-bras. *n*, artère axillaire. *o*, artère brachiale. *p-q*, veines brachiales. *r*, veine axillaire. *s*, veine céphalique.

1, 2, 3. Vaisseaux lymphatiques du membre supérieur. Ces vaisseaux, que nous avons pu distinguer à l'avant-bras en antérieurs et postérieurs (*voy.* pl. 46), se réunissent au niveau du pli du coude en un faisceau commun qui monte le long de la partie interne du bras et vient se terminer aux ganglions axillaires inférieurs. 4, 5, 6, 7, 8, 9, ganglions axillaires.

VAISSEAUX LYMPHATIQUES DU MEMBRE SUPÉRIEUR.

Fig. 1. *a*, muscle biceps. *b*, muscle triceps. *c*, épitrochlée. *d*, muscle long supinateur. *e*, muscle long fléchisseur du pouce. *f*, muscle cubital antérieur. *g*, muscle fléchisseur profond des doigts. *h*, *i*, artère et veines cubitales. *j*, *k*, artère et veines radiales. *l*, artère brachiale. *m*, *n*, veines brachiales.

Fig. 2. *a*, clavicule, *b*, muscle deltoïde. *c*, tendon du muscle grand pectoral. *d*, muscle coraco-brachial. *e*, muscle biceps. *f*, tendon du biceps. *h*, *h*, muscle sous-scapulaire. *i*, muscle grand dorsal. *j*, *k*, muscle triceps. *l*, épitrochlée. *m*, *n*, artère brachiale. *o*, artère radiale *p*, artère cubitale. *q*, *r*, veines brachiales. *s*, veine axillaire.

Fig. 1 et 2. 1-2, 3-4-5-6-7. Vaisseaux lymphatiques profonds du membre supérieur. Ces vaisseaux, que l'on peut distinguer en *radiaux* et en *cubitaux*, suivent les vaisseaux sanguins du même nom, s'unissent au niveau du pli du coude aux vaisseaux qui accompagnent l'artère interosseuse, traversent deux ou trois ganglions, 7, 8, 9, situés vers la partie moyenne du bras, et viennent se rendre, 10, 11, aux ganglions axillaires. 12, 13, ganglions axillaires.

Fig. 2

Fig. 1.

Emile Beau ad naturam lith.

Offic. litho. Artus.

Pl.49.

...uram lith.

Offic. litho. Ar...

RÉGION DIAPHRAGMATIQUE [a].

Face inférieure ou abdominale du diaphragme. *a*, appendice xyphoïde. *b*, cartilage de la septième côte. *c*, cartilage de la huitième côte. *d*, cartilage de la neuvième côte. *e*, cartilage de la dixième côte. *f*, cartilage de la onzième côte. *g*, corps de la cinquième vertèbre lombaire.

Le diaphragme forme du côté de l'abdomen une voûte dont la concavité est plus considérable à droite, où elle répond au foie, qu'à gauche, où elle répond à la rate et à la grosse tubérosité de l'estomac. Inscrit dans l'aire de la circonférence inférieure de la poitrine, ce muscle s'insère au sternum, aux côtes et à la colonne vertébrale. Les fibres charnues, 1-1′-2-2′, nées de ces différents points d'insertion, convergent en rayonnant autour d'une aponévrose, 3-4-5, qui occupe le centre de ce muscle; cette aponévrose, appelée *centre phrénique*, *centre tendineux*, *centre nerveux du diaphragme*, est découpée en feuille de trèfle fortement échancrée en arrière au niveau de son pédicule. Elle présente trois ailes ou folioles d'inégale dimension : le foliole moyen, 3, est le plus large; le foliole droit, 4, est un peu moins large; le foliole gauche, 5, est le plus petit. Entre le foliole droit et le foliole moyen existe une ouverture de forme ovalaire circonscrite par trois ou quatre faisceaux tendineux, 6-7-8, qui s'entre-croisent. Cette ouverture, très-souvent convertie en un véritable canal, donne passage, 9, à la veine cave inférieure. Le centre phrénique est composé de plusieurs plans de fibres réunies en faisceaux irréguliers droits ou courbes qui s'entre-croisent dans tous les sens; cependant, en général, elles se portent en rayonnant de l'échancrure postérieure à la circonférence des folioles. Dans l'échancrure postérieure du centre phrénique viennent se terminer deux gros faisceaux charnus qui portent le nom de *jambes* ou *piliers* du diaphragme; le pilier droit, 10, beaucoup plus volumineux que le pilier gauche, situé plus près de la ligne médiane, s'insère sur le corps des seconde, troisième et quatrième vertèbres lombaires par des tendons, 11-12-13, qui se confondent avec l'appareil ligamenteux antérieur; le pilier gauche, 14, situé sur la partie latérale du corps des vertèbres, s'insère au corps de la deuxième vertèbre lombaire par un tendon, 15, qui s'entre-croise sur la ligne médiane avec le tendon correspondant du pilier droit. Le pilier gauche s'unit assez souvent au muscle psoas, 16, par une petite bandelette fibreuse. L'intervalle que laissent entre eux les piliers est partagé en deux ouvertures au moyen de deux faisceaux de communication qui s'entre-croisent, et dont l'antérieur, 17-17′, venant du pilier gauche au pilier droit, est le plus considérable; l'ouverture supérieure, 18-19, appelée *ouverture œsophagienne*, donne passage à l'œsophage, 20, et au nerf pneumo-gastrique; les fibres charnues qui la circonscrivent s'entre-croisent pour former sa commissure supérieure et sa commissure inférieure. L'ouverture inférieure, appelée *aortique*, donne passage à l'aorte, 21, et au canal thoracique; elle est bridée par une arcade fibreuse qui se continue latéralement avec les tendons des piliers. Indépendamment de ces deux piliers du diaphragme, on rencontre assez souvent un ou deux *petits piliers accessoires*, 22, séparés des *grands piliers* par une ouverture, 23-23′, qui donne passage du côté droit à la veine azygos et au cordon de communication du grand sympathique; du côté gauche, à une des veines lombaires et au cordon de communication du grand sympathique. 24, *ligament cintré du diaphragme* (voy. Pl. 50). 25, muscle grand psoas. 26, carré des lombes. 27, transverse de l'abdomen. 28, muscle iliaque. 29, coupe du muscle petit oblique. 30, coupe du grand oblique. 31, coupe du muscle droit.

RÉGION DIAPHRAGMATIQUE [b].

Face latérale interne du diaphragme. *a*, colonne vertébrale. *b*, cavité gauche de la poitrine. *c*, *c'*, les six dernières côtes du côté droit. *d*, *e*, cartilages des quatrième, cinquième, sixième et septième côtes du côté droit. *f*, appendice xyphoïde. *g*, *h*, *i*, *j*, cartilages des huitième, neuvième, dixième et onzième côtes du côté gauche. *k*, extrémité antérieure de la douzième côte.

1-2-3, section de la portion latérale droite du diaphragme dans toute sa hauteur. Le diaphragme, obliquement situé à la réunion du tiers supérieur avec les deux tiers inférieurs du tronc, constitue une cloison mobile qui sépare le thorax de l'abdomen. 4, foliole moyen du centre phrénique; 5, foliole droit. 6, orifice inférieur évasé du canal infundibuliforme qui livre passage à la veine cave inférieure. Cet orifice, de forme ovalaire, est circonscrit par des bandelettes fibreuses, 7-8-9, qui s'entre-croisent. De tous les points de la circonférence du centre phrénique partent les fibres charnues qui rayonnent dans tous les sens : les fibres antérieures très-courtes, 10, se dirigent en bas et en avant pour aller s'insérer à la face postérieure de l'appendice xyphoïde; les fibres latérales, 11-12-13-14-15, sont les plus nombreuses et les plus longues : elles vont, en divergeant et en décrivant une courbure moins considérable du côté gauche que du côté droit, s'insérer par des digitations à la face interne et au bord supérieur des cartilages des cinq dernières côtes; les digitations les plus inférieures s'insèrent à la portion osseuse des côtes. Dans l'intervalle des espaces intercostaux quelques fibres viennent se terminer, 12'-13', sur des lames aponévrotiques. Les plus postérieures des fibres latérales, 15'-16, viennent s'insérer, les unes à l'apophyse transverse, 17, de la deuxième vertèbre lombaire et quelquefois de la troisième, 18, par une expansion tendineuse; les autres, à deux arcades aponévrotiques. La première de ces arcades aponévrotiques, 19, s'étend du tendon du *petit pilier accessoire* à l'apophyse transverse de la deuxième vertèbre lombaire; sous elle passe, 20, le muscle psoas. La seconde de ces arcades aponévrotiques, 21-21', est nommée *ligament cintré du diaphragme;* elle est constituée par le bord supérieur replié du feuillet antérieur de l'aponévrose du transverse, et par quelques fibres du feuillet moyen. Cette arcade aponévrotique s'étend de l'apophyse transverse de la deuxième vertèbre lombaire au sommet et au bord inférieur de la dernière côte; sous elle passe le muscle carré des lombes. 22, feuillet moyen de l'aponévrose du transverse. 23, portion inférieure du carré des lombes recouverte, 24, par le feuillet antérieur de l'aponévrose du muscle transverse. 24', muscle transverse et feuillet antérieur de son aponévrose. 25, pilier droit du diaphragme qui s'insère par un tendon, 26-26', au corps des quatre premières vertèbres lombaires. 27, appareil ligamenteux antérieur. 28, artère aorte. 29, *petit pilier accessoire* du pilier droit, qui s'insère par un tendon, 30, sur la partie latérale droite du corps de la deuxième vertèbre lombaire. 31, ouverture qui donne passage à la veine azygos et au cordon de communication du grand sympathique. 32-32', muscles intertransversaires des lombes. 33, muscle psoas. 34, muscle iliaque. 35-36-37, muscles intercostaux. 38, coupe du grand pectoral du côté droit. 38', coupe des téguments. 39-39', muscles souscostaux. 40, muscles intercostaux internes. 41, ligament vertébro-costal antérieur.

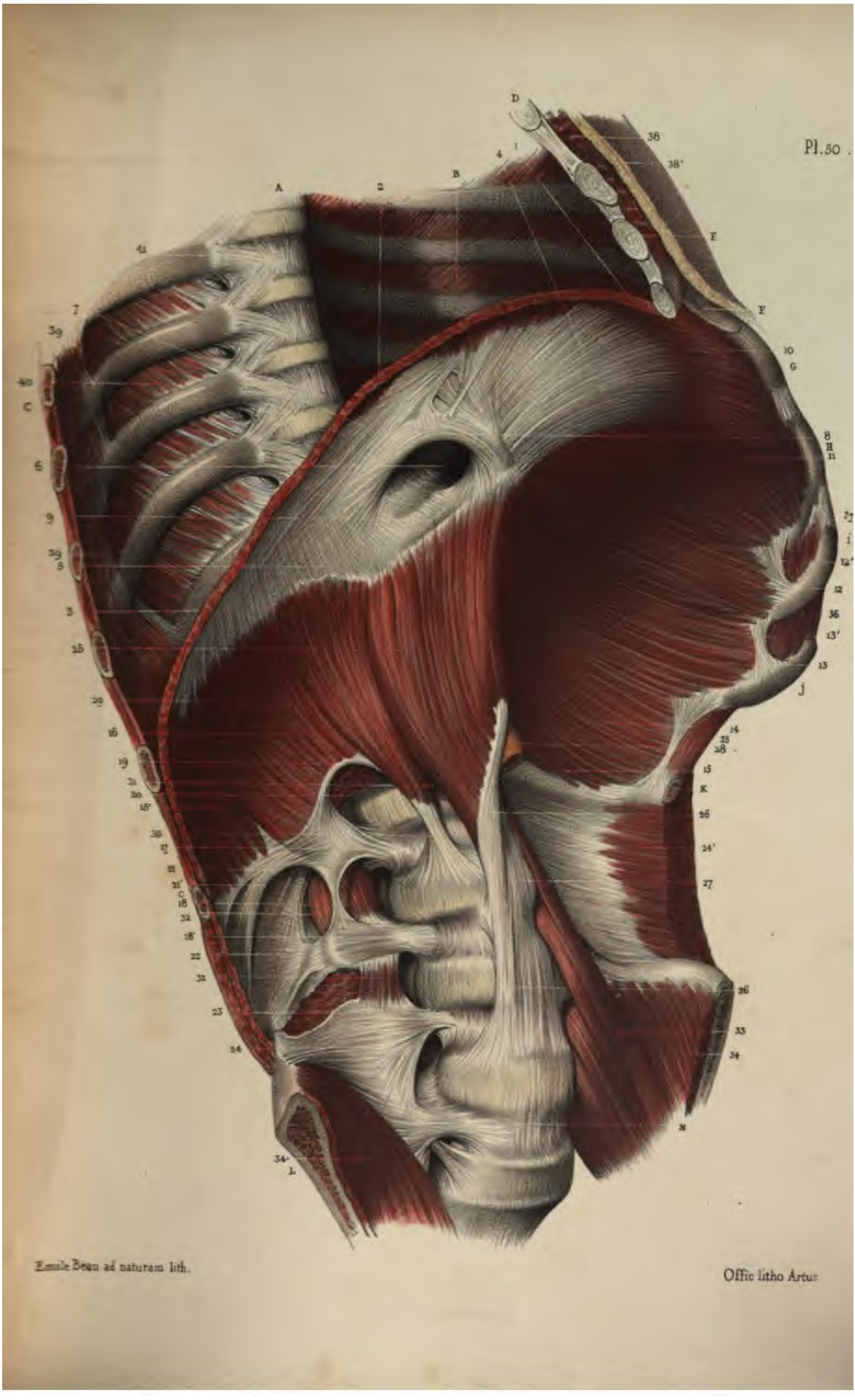
Pl. 50.
Emile Beau ad naturam lith.
Offic litho Artus

Pl. 51.

Fig. 1.

Fig. 2.

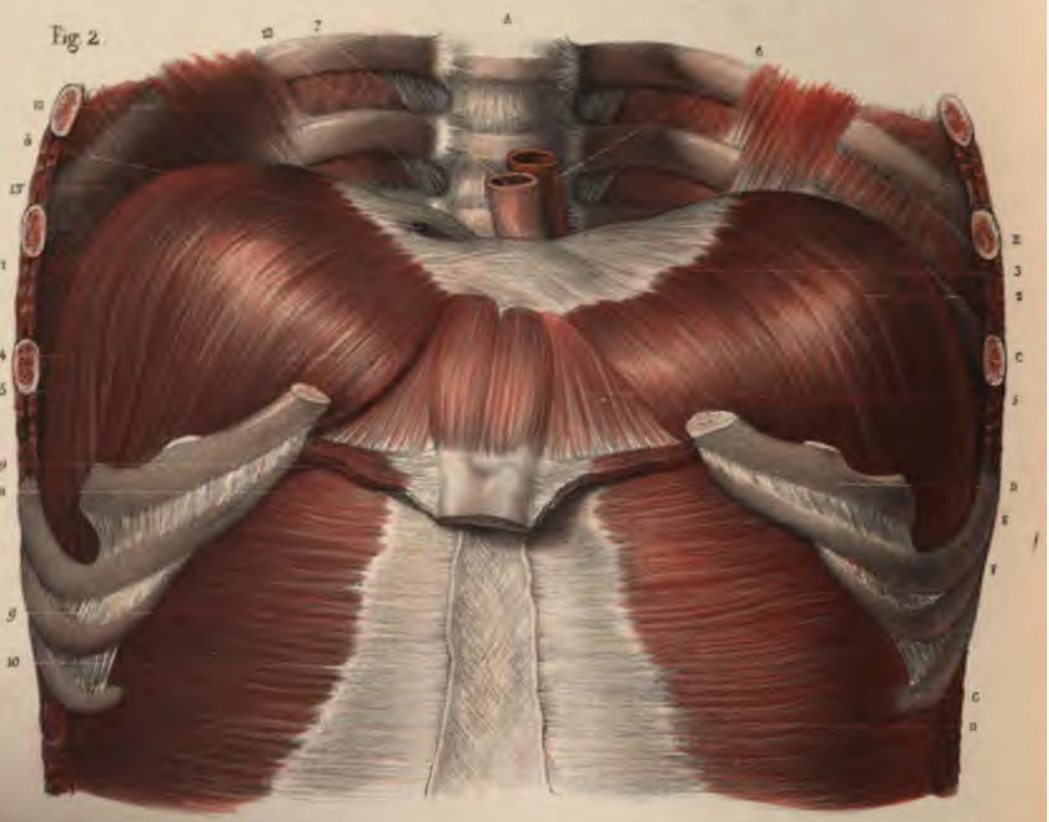

Reau ad naturam del.

Offic. Iatho Artus.

RÉGION DIAPHRAGMATIQUE c.

Fig. 1. Face supérieure ou thoracique du diaphragme. *a*, corps de la dixième vertèbre dorsale. *b*, extrémité postérieure de la dixième côte. *c*, *d*, *e*, *f*, cartilages des sixième, septième, huitième et neuvième côtes. *g*, appendice xyphoïde.

La face supérieure du diaphragme est convexe; sur elle reposent le cœur et ses poumons. 1-2-3, centre phrénique du diaphragme; entre le foliole moyen et le foliole droit existe l'orifice supérieur, 4, du canal qui donne passage à la veine cave inférieure, 5, et quelquefois, 6, au tronc droit des veines sus-hépatiques; cet orifice est bridé par des faisceaux tendineux, 7, qui s'entre-croisent. On rencontre souvent un plan charnu, 8, situé transversalement entre le foliole droit et le foliole moyen du centre phrénique; ce plan se termine par des fibres aponévrotiques dans le bord antérieur de l'orifice qui donne passage à la veine cave. De toute la circonférence du centre phrénique partent les fibres charnues qui rayonnent dans tous les sens; les fibres antérieures extrêmement courtes (voy. fig. 2) vont s'insérer à l'appendice xyphoïde : elles manquent assez souvent, à leur place existe un espace triangulaire, 9, qui établit une communication entre le tissu cellulaire du thorax et le tissu cellulaire de l'abdomen. Les fibres musculaires latérales, 10-11-11, vont en divergeant, et par une courbure beaucoup plus considérable du côté droit que du côté gauche, se fixer au bord supérieur et à la face interne des cinq dernières côtes. Les fibres postérieures, 12-12′, nées de l'échancrure de l'aponévrose, constituent les piliers du diaphragme; elles s'écartent pour donner passage, 13, à l'œsophage. 14, artère aorte. 15, veine azygos. 16, coupe du muscle psoas de l'abdomen. 17, coupe du muscle grand oblique. 18, coupe du muscle grand dorsal. 19, coupe des muscles des gouttières vertébrales.

Fig. 2. Profil antérieur de la face supérieure du diaphragme. *a*, corps de la septième vertèbre dorsale. *b*, septième côte. *c*, huitième côte. *d*, cartilage de la huitième côte. *e*, cartilage de la neuvième côte. *f*, cartilage de la dixième côte. *g*, cartilage de la onzième côte. *h*, face interne de l'appendice xyphoïde renversée en avant et en bas.

Les parties latérales du diaphragme, 1 et 2, sont convexes; cette convexité est plus considérable à droite qu'à gauche. La partie moyenne, 3, est presque plane; elle supporte le cœur. 4, fibres antérieures du diaphragme qui s'insèrent à la base de l'appendice xyphoïde. Quelques fibres charnues, 5-5, décolorées, vont se perdre sur l'aponévrose du muscle transverse de l'abdomen. 6, orifice supérieur du canal qui donne passage à la veine cave inférieure. 7, œsophage. 8, artère aorte. 9-9, muscle transverse de l'abdomen. 10, son aponévrose antérieure. 11, ligne blanche. 12, muscles sous-costaux. 13, muscles intercostaux internes. 13′, muscles intercostaux externes.

RÉGION SCAPULAIRE.

Fig. 1. *a*, extrémité externe de la clavicule. *b*, ligaments coracoïdiens. *c*, apophyse coracoïde. *d*, apophyse acromion. *e*, angle supérieur de l'omoplate. *f*, humérus.

1-2-3-4-5-6, *sousscapulaire*. Ce muscle s'insère aux trois quarts internes de la fosse sousscapulaire, à la face interne de l'angle inférieur de l'omoplate, aux quatre cinquièmes inférieurs de la lèvre antérieure du bord interne de cet os; la lèvre postérieure de ce bord donne insertion, 7-8, au grand dentelé. Le sousscapulaire est composé de plusieurs petits faisceaux penniformes réunis entre eux par des lames aponévrotiques qui vont s'insérer aux crêtes de la fosse sousscapulaire. Ces faisceaux charnus, convergents entre eux, se portent en dehors et viennent se terminer sur les deux faces d'un tendon large et aplati qui s'insère, 9, à la petite tubérosité de l'humérus; quelques fibres charnues viennent s'insérer directement au-dessous de la petite tubérosité. 10, grand rond. 11, faisceau charnu qui se détache de l'angle inférieur de l'omoplate, pour aller se réunir au muscle grand dorsal. 12, extrémité supérieure du grand dorsal qui contourne d'arrière en avant le muscle grand rond, et va se terminer avec lui par un tendon aplati, 13, dans le fond de la coulisse bicipitale de l'humérus. 14, tendon du grand pectoral, qui s'insère à la lèvre antérieure de la coulisse bicipitale. 15, insertion du deltoïde à l'empreinte deltoïdienne. 16, extrémité supérieure du brachial antérieur. 17, triceps brachial.

Fig. 2. *a*, angle supérieur de l'omoplate. *b*, angle inférieur. *c*, épine de l'omoplate. *d*, apophyse acromion coupée.

1-2, *susépineux*. Les fibres charnues de ce muscle naissent des deux tiers internes de la fosse susépineuse, et de la face profonde d'une aponévrose mince qui s'insère à la lèvre supérieure de l'épine de l'omoplate, au bord supérieur de cet os, et à la portion supérieure de son bord interne. Nées de ces insertions, les fibres charnues se dirigent en dehors et se terminent autour d'un tendon très-fort qui s'engage sous la voûte acromienne, s'unit intimement à la capsule fibreuse de l'articulation humérale, et vient se fixer, 3, à la facette supérieure de la grosse tubérosité de l'humérus. 4-5, *sousépineux*. Ce muscle s'insère aux deux tiers internes de la fosse sousépineuse, à la face inférieure de l'épine de l'omoplate, et à l'interstice du bord spinal de cet os. Un grand nombre de ses fibres naissent en outre de la face profonde d'une aponévrose qui est fixée en haut à l'épine de l'omoplate; en bas, à la crête oblique intermédiaire à ce muscle et au petit rond; en dedans, au bord spinal de l'omoplate. De ces diverses insertions, les fibres charnues se réunissent en deux faisceaux distincts qui se portent en dehors et viennent s'insérer par un tendon très-fort, 7, à la facette moyenne de la grosse tubérosité de l'humérus. 8, *petit rond*. Ce muscle naît de la surface triangulaire rugueuse qui borne en bas la fosse sousépineuse, et de deux feuillets aponévrotiques qui le séparent des muscles grand rond et sousépineux. De là il se porte obliquement en dehors et en haut, pour venir s'insérer par un tendon aplati, 9, à la facette inférieure de la grosse tubérosité de l'humérus; quelques fibres viennent s'insérer directement au-dessous de la grosse tubérosité, à la partie supérieure de la face interne de l'humérus. 10, *grand rond*. Le grand rond s'insère à la face externe de l'angle inférieur de l'omoplate, au tiers inférieur du bord antérieur de cet os, et à des cloisons fibreuses qui le séparent des muscles petit rond, sousépineux et sousscapulaires; de là ce muscle monte obliquement en dehors et se termine par un tendon aplati qui s'applique sur celui du muscle grand dorsal, et va se fixer à la lèvre postérieure de la coulisse bicipitale. 11-12-13, petit faisceau charnu qui se détache de l'angle inférieur de l'omoplate, pour aller s'unir au muscle grand dorsal. 14, extrémité supérieure du grand dorsal, qui se réfléchit d'arrière en avant sur le muscle grand rond. 15, longue portion du triceps brachial. 16, portion externe de ce muscle.

Fig. 1.

Fig. 2.

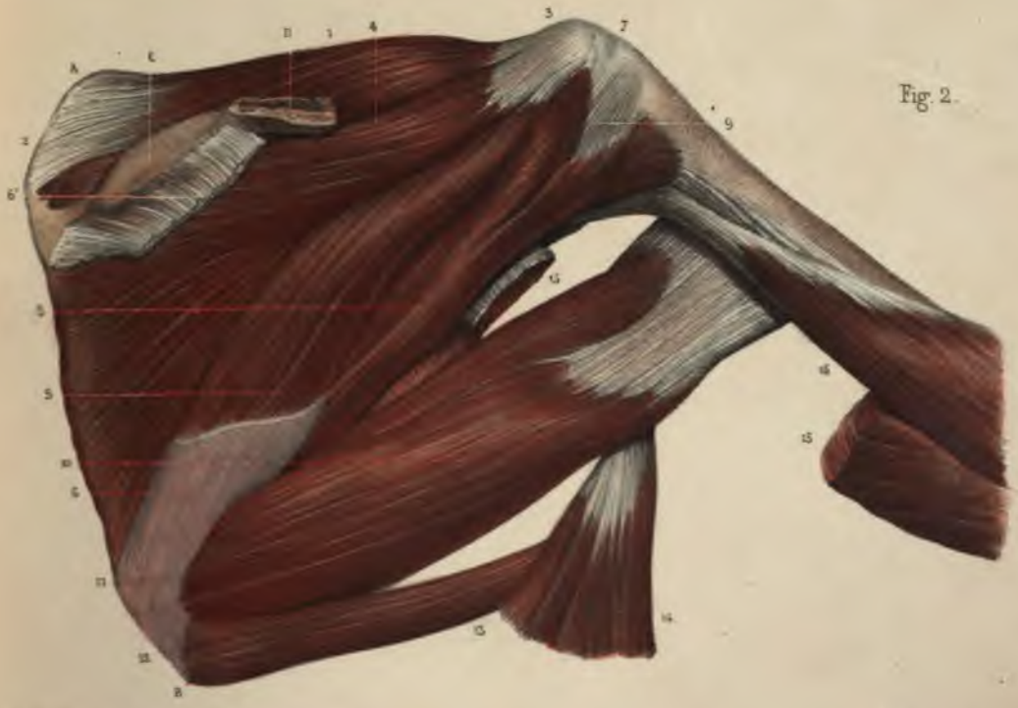

Emile Beau ad naturam del.

Offic. litho. Artus

Scan. ad naturam del.

Offic. litho. Artist.

RÉGION ANTÉRIEURE DU BRAS.

PREMIÈRE COUCHE.

Fig. 1. *a*, tête de l'humérus. *b*, tubérosité interne. *c*, la clavicule. *d*, apophyse acromion. *e*, apophyse coracoïde.

1 et 2, le muscle biceps brachial, composé de deux faisceaux. 1, le faisceau externe ou *longue portion* s'insère à la partie supérieure de la cavité glénoïde par un tendon, 3-4, qui se continue avec le bourrelet glénoïdien. Ce tendon traverse l'articulation scapulo-humérale, renfermé dans une gaîne de la synoviale, se réfléchit sur la tête de l'humérus en s'aplatissant un peu, et gagne la coulisse bicipitale où cette même gaîne l'accompagne; maintenu dans cette coulisse, par un canal fibreux qui est formé en grande partie par le tendon du muscle grand pectoral, il s'en dégage bientôt et vient s'épanouir en une large aponévrose qui donne naissance aux fibres charnues. 2, le faisceau interne ou *courte portion* s'insère au sommet de l'apophyse coracoïde par un tendon, 5, qui lui est commun avec le muscle coraco-brachial, 6-6'; il se réunit au faisceau externe vers la partie moyenne du bras. Ces deux faisceaux restent encore distincts, bien qu'accolés; ils finissent par se confondre, et se terminent par un tendon aplati, 7, qui glisse au-devant de la tubérosité bicipitale du radius, dont il est séparé par une capsule synoviale, pour venir s'insérer en arrière et au-dessous de cette tubérosité. Ce tendon envoie une large expansion, 8, dans l'aponévrose de l'avant-bras. 9-10, le muscle brachial antérieur. 11-12, le muscle triceps brachial. 13, tendon du muscle grand pectoral. 14, tendon du muscle petit pectoral. 15, tendon du muscle deltoïde. 16, les muscles grand dorsal et grand rond réunis. 17, le muscle sous-scapulaire. 18, le muscle premier radial externe. 19, le muscle long supinateur. 20, le muscle court supinateur. 21, le muscle rond pronateur. 22, le muscle grand palmaire.

DEUXIÈME COUCHE.

Fig. 2. *a*, tête de l'humérus. *b*, tubérosité interne. *c*, coulisse bicipitale. *d*, apophyse acromion. *e*, la clavicule.

1-2, le brachial antérieur. Ce muscle s'insère, 3, au-dessous et sur les côtés de l'empreinte deltoïdienne de l'humérus, en embrassant le tendon du deltoïde, 11, avec lequel il se continue; aux a ces interne et externe de cet os, aux bords interne et externe et aux aponévroses inter-musculaires qui en naissent. De ces diverses insertions, les fibres charnues viennent se terminer à la face postérieure d'un tendon très-épais, 4, qui se termine à une empreinte rugueuse située immédiatement au-dessous de l'apophyse coronoïde du cubitus. Le brachial antérieur est recouvert par le muscle biceps, auquel il fournit une espèce de gouttière. Souvent ce muscle est divisé en deux faisceaux, l'un antérieur et l'autre postérieur. 5, le muscle coraco-brachial : ses fibres charnues naissent de l'apophyse coracoïde, 6, de la face postérieure d'un tendon, 7, qui lui est commun avec la courte portion du biceps et d'une cloison fibreuse qui sépare ces deux muscles; elles se terminent sur la face externe et sur les bords d'un tendon qui s'insère, 8, à la face et au bord internes de l'humérus, vers sa partie moyenne. 9, tendon du muscle grand pectoral, qui s'insère à la lèvre antérieure de la coulisse bicipitale. Ce tendon est composé de deux feuillets réunis inférieurement. 10, tendon du muscle petit pectoral. 11, tendon du muscle deltoïde. 12, tendon de la longue portion du biceps. 13-14, le muscle triceps brachial. 15, le muscle premier radial externe. 16-17, le muscle court supinateur. 18, tendon du muscle biceps. 19, le muscle fléchisseur sublime.

RÉGIONS INTERNE ET EXTERNE DU BRAS.

Fig. 1, région interne. Fig. 2, région externe.

Fig. 1 et 2. *a*, l'humérus. *b*, articulation scapulo-humérale Fig. 1. *c*, tubérosité interne de l'humérus. Fig. 1 et 2. *d*, apophyse olécrâne. *e*, l'omoplate. *f*, apophyse acromion. *g*, la clavicule. Fig. 1. *h'*, l'apophyse coracoïde.

Fig. 1 et 2. 1. *portion moyenne* ou *longue portion* du muscle triceps brachial ; elle s'insère, 2, à la partie inférieure de la cavité glénoïde et à la partie supérieure du bord axillaire de l'omoplate, dans une dépression rugueuse, par un tendon qui se partage en deux lames aponévrotiques, dont l'externe est très-courte, et dont l'interne descend jusqu'à la partie moyenne du muscle. Les fibres charnues, nées entre ces deux lames, constituent un faisceau qui se contourne sur lui-même, et se termine par une large aponévrose, 3. Fig. 2. 4, la *portion externe* du triceps brachial, s'insère, 5–6, à la face postérieure de l'humérus, au bord externe de cet os, et à une cloison fibreuse qui la sépare des muscles, 7, premier radial externe, 8, long supinateur, 9, brachial antérieur et 10, deltoïde. De ces insertions, les fibres charnues se portent obliquement de haut en bas et d'avant en arrière, et se terminent sur la face antérieure d'une aponévrose très-forte, qui s'unit à l'aponévrose de la longue portion. Les fibres les plus inférieures se continuent avec le muscle anconé. Fig 1, 11–12–13–14, la *portion interne*, beaucoup moins volumineuse que la portion externe, s'insère à la face postérieure de l'humérus, au bord interne de cet os, et a une cloison fibreuse qui la sépare des muscles brachial antérieur, 15–15, et coraco-brachial, 16-16. Nées de ces insertions, les fibres charnues se portent obliquement en bas, en dehors et en dedans, et constituent plusieurs faisceaux distincts, qui viennent se rendre, les uns directement à l'olécrâne et à la capsule synoviale de l'articulation du coude, les autres à la face antérieure et au bord interne de l'aponévrose de la longue portion. Constitué par la réunion de ces trois portions, le triceps brachial s'insere à la partie postérieure de l'olécrâne par un tendon très-épais, qui envoie une large expansion, 17, dans l'aponévrose de l'avant-bras : une bourse synoviale facilite le glissement de ce tendon sur la partie supérieure de l'olécrâne. 18, anneau fibreux qui donne passage au nerf cubital. 19–20, courte portion du muscle biceps brachial, qui s'insère à l'apophyse coracoïde par un tendon, 21, qui lui est commun avec le coraco-brachial. Fig. 2. 22, longue portion du biceps brachial. 23, insertion du muscle grand pectoral. Fig. 1. 24, tendon du muscle grand dorsal. 25, tendon du muscle sous-scapulaire. Fig. 2. 26-26, le muscle sus-épineux, qui s'insère à la facette la plus élevée de la grosse tubérosité de l'humérus. 27, tendon du muscle sous-épineux, qui s'insère à la facette moyenne. 28–28, tendon du muscle petit rond, qui s'insere à la facette inférieure et au bord externe de l'humérus, immédiatement au-dessous de la grosse tubérosité. 29, les muscles grand dorsal et grand rond réunis. 30. muscles de la région postérieure de l'avant-bras. Fig. 1. 31, ligaments qui unissent la clavicule à l'apophyse coracoïde. 32, échancrure du bord supérieur de l'omoplate, convertie en trou par un ligament. 33, le muscle long supinateur. 34, le muscle rond pronateur. 35, expansion aponévrotique du muscle biceps.

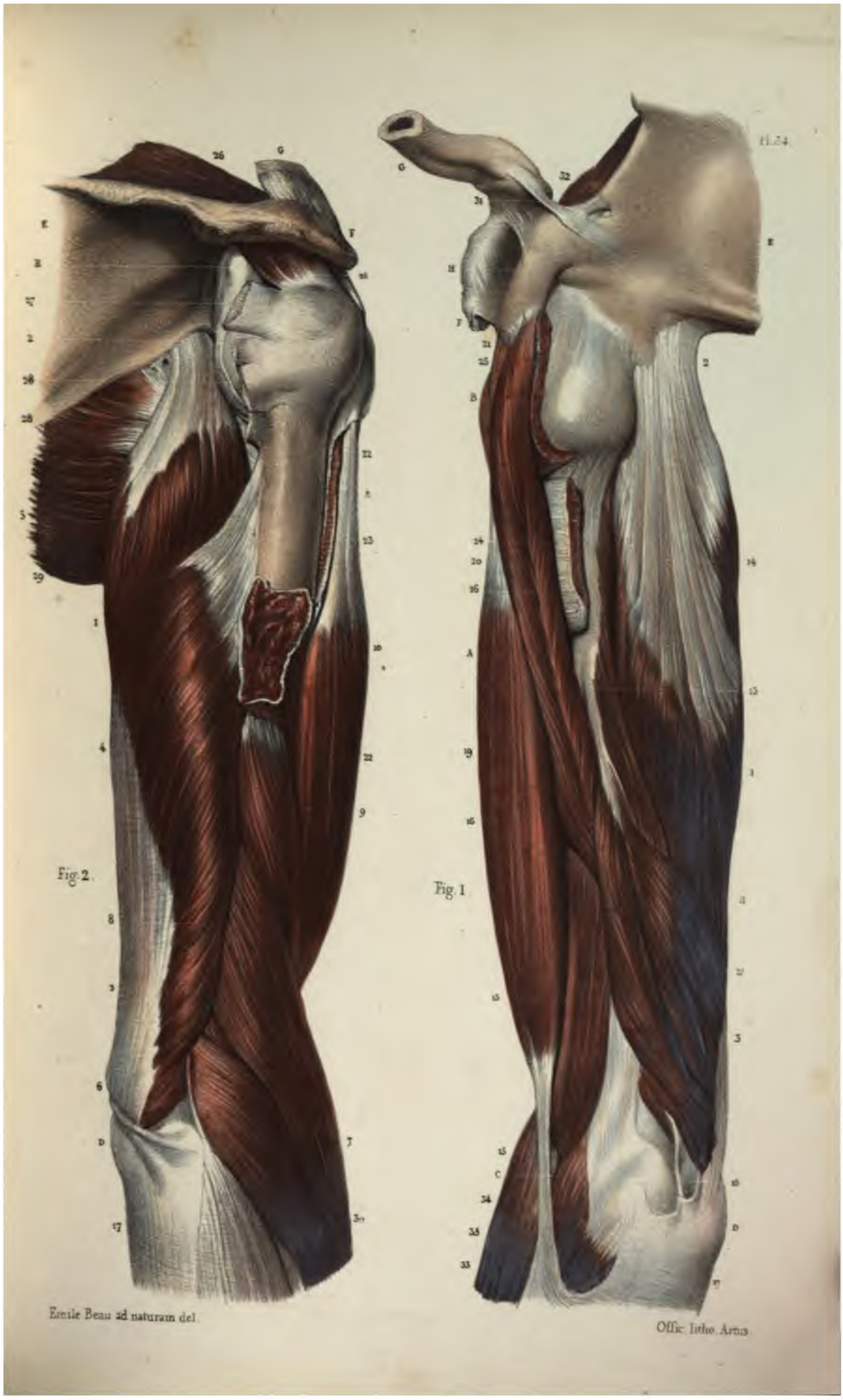
Fig. 2.
Fig. 1
Emile Beau ad naturam del.
Offic. litho. Artus

Pl. 55.

Fig. 1.

Fig. 2.

Emile Bean ad naturam del.

Offic. Iohs Arnus.

RÉGION ANTÉRIEURE DE L'AVANT-BRAS.

PREMIÈRE COUCHE.

Fig. 1. *a*, tubérosité interne de l'humérus, ou épitrochlée ; *b*, extrémité inférieure du cubitus ; *c*, extrémité inférieure du radius.

1, le muscle long supinateur : ses fibres charnues, nées du tiers inférieur du bord externe de l'humérus et de l'aponévrose inter-musculaire externe, se terminent vers la partie moyenne de l'avant-bras, sur un tendon aplati, 2, qui longe en se rétrécissant le côté externe du radius, pour venir s'insérer à la base de l'apophyse styloïde. 3-4, le muscle premier radial externe. 5, le muscle second radial externe. 6, le muscle long abducteur du pouce ; 7, son tendon, maintenu par une gaîne fibreuse dans une coulisse de l'extrémité inférieure du radius, s'attache à la tête du premier os du métacarpe. 8, le muscle court extenseur du pouce. 9, le muscle rond pronateur ; 10, son insertion à la partie inférieure du bord interne de l'humérus et à la tubérosité interne. Ce muscle s'insère encore, par un grand nombre de fibres charnues, à l'aponévrose de l'avant-bras, aux cloisons aponévrotiques qui le séparent des muscles grand palmaire et fléchisseur sublime, et au côté interne de l'apophyse coronoïde du cubitus par un petit faisceau séparé du reste du muscle par le nerf médian. Nées de ces diverses insertions, les fibres charnues se rendent autour d'un tendon aplati, 11, qui glisse sur la face antérieure du radius, pour venir s'insérer à une empreinte rugueuse située vers le milieu de la face externe de cet os. 12, le grand palmaire : ce muscle s'insère à l'épitrochlée ou tubérosité interne de l'humérus, par un tendon qui lui est commun avec les muscles rond pronateur, petit palmaire, cubital antérieur et fléchisseur sublime, à l'aponévrose de l'avant-bras et à des cloisons aponévrotiques qui le séparent des muscles rond pronateur, petit palmaire et fléchisseur sublime. De ces insertions, les fibres charnues viennent se terminer autour d'un tendon aplati, 13, qui descend en se rétrécissant. 14, le petit palmaire : ce muscle s'insère à l'épitrochlée par le tendon commun, à l'aponévrose de l'avant-bras et a des cloisons aponévrotiques qui le séparent des muscles grand palmaire, cubital antérieur et fléchisseur sublime. De la réunion des fibres charnues résulte un faisceau, court et arrondi, qui se termine par un tendon, 15, long et grêle. 16-17, le muscle cubital antérieur. 18-18, le muscle fléchisseur sublime. 19 et 20-20, tendons du fléchisseur sublime. 21-22, le muscle long fléchisseur du pouce. 23, le muscle biceps brachial ; 24', son tendon. 25-25, le muscle brachial antérieur ; 26, son tendon. 27, le muscle triceps brachial. 28, muscles de l'éminence *thénar*. 29, muscle de l'éminence *hypothénar*.

DEUXIÈME COUCHE.

Fig. 2. *a*, tubérosité interne de l'humérus ; *b*, extrémité inférieure du cubitus ; *c*, extrémité inférieure du radius ; *d*, premier os du métacarpe.

1, le premier radial externe : ce muscle, né du bord externe de l'humérus et de l'aponévrose inter-musculaire externe, se termine par un tendon aplati, 2, qui longe, en se rétrécissant, le côté externe du radius. 3, le muscle second radial externe. 4, le muscle rond pronateur, coupé près de son insertion radiale. 5, tendon du long supinateur. 6-6'-7, le fléchisseur sublime : ce muscle s'insère à l'épitrochlée par le tendon commun, 8, et au bord antérieur du radius, 9, par des lamelles aponévrotiques. Le fléchisseur sublime naît encore des cloisons aponévrotiques qui le séparent des muscles de la première couche, du ligament latéral interne de l'articulation du coude et d'une arcade fibreuse, 10, étendue de l'insertion humérale à l'insertion radiale. Sous cette arcade, qui est maintenue à l'état de tension par des languettes fibreuses, 11, émanées du tendon du brachial antérieur, passent le nerf médian et l'artère cubitale. Nées de ces différentes insertions, les fibres charnues se partagent en deux couches : la couche antérieure, 6-6', large et épaisse, fournit deux tendons, l'un pour le doigt médius, et l'autre, 12, pour le doigt annulaire. La couche postérieure, moins large, constitue un muscle digastrique qui se termine par deux tendons, l'un pour le petit doigt et l'autre pour l'index. 12', ces quatre tendons, disposés sur deux plans, passent sous le ligament annulaire du carpe avec les tendons du fléchisseur profond des doigts et du long fléchisseur du pouce. 13, le long fléchisseur du pouce ; 14, son tendon. 15, le muscle rond pronateur, coupé à son insertion épitrochléenne. 16, le muscle court supinateur. 17, tendon du muscle biceps brachial. 18-19-20-21, le muscle brachial antérieur. 22, le muscle fléchisseur profond des doigts. 23, le muscle triceps brachial. 24, le muscle carré pronateur. 25, tendon du long abducteur du pouce. 26, tendon du muscle grand palmaire. 27, articulation radio-carpienne. 28-28, le ligament annulaire du carpe, divisé à sa partie moyenne. 29, muscle court fléchisseur du pouce.

RÉGION ANTÉRIEURE DE L'AVANT-BRAS.

TROISIÈME COUCHE.

Fig. 1. *a*, extrémité inférieure de l'humérus. *b*, condyle interne. *c*, tubérosité externe ou épicondyle. *d*, extrémité inférieure du radius. *e*, extrémité inférieure du cubitus. *f*, premier os du métacarpe.

1, le second radial externe : ce muscle s'insère à la tubérosité externe de l'humérus par un tendon, 2, qui lui est commun avec les muscles de la région postérieure, à l'aponévrose de l'avant-bras et à des cloisons aponévrotiques qui le séparent des muscles extenseur commun des doigts et court supinateur. De ces différents points descendent les fibres charnues, qui viennent se terminer sur la face postérieure d'un tendon, 3, d'abord aplati, puis étroit et arrondi. 4, le long fléchisseur du pouce : ce muscle s'insère, 5-5, à la face antérieure du radius, à la portion voisine du ligament inter-osseux, et à l'apophyse coronoïde du cubitus par une petite languette charnue distincte. Ce muscle s'insère encore quelquefois à la tubérosité interne de l'humérus, par un faisceau charnu, 6, dont l'extrémité supérieure, tendineuse, 7, est plus ou moins intimement unie au muscle fléchisseur sublime. De ces différentes insertions, les fibres charnues viennent se terminer autour d'un tendon, 8, qui passe sous le ligament annulaire du tarse avec les tendons des muscles fléchisseurs communs. 9-10, le fléchisseur profond des doigts : ce muscle s'insère aux trois quarts supérieurs de la face antérieure du cubitus, à l'aponévrose du muscle cubital antérieur et au ligament inter-osseux. Son extrémité supérieure bifurquée, 11, s'insère sur le cubitus, au-dessous et sur les côtés de l'empreinte rugueuse qui donne insertion au muscle brachial antérieur, et quelquefois sur le radius, en arrière et au-dessous de la tubérosité bicipitale. Né de ces diverses insertions, le fléchisseur profond se partage en quatre faisceaux, qui se terminent par autant de tendons. 12, les tendons destinés au petit doigt, à l'annulaire et au médius, sont réunis par des bandelettes transversales. 13, le tendon destiné à l'index est isolé dans toute sa longueur. 14, portion antérieure du muscle court supinateur, qui s'insère, 15, au ligament annulaire du radius. 16, anneau fibreux, qui donne passage au nerf radial. 17, tendon du biceps, qui s'insère à la tubérosité bicipitale du radius. 18, tendon du brachial antérieur, qui s'insère à une empreinte rugueuse située immédiatement au-dessous de l'apophyse coronoïde du cubitus. 19-20, insertion des muscles rond pronateur, grand palmaire, petit palmaire et fléchisseur sublime. 21-22, le muscle cubital antérieur. 23, tendon du long supinateur. 24, tendon du grand palmaire. 25, articulation radio-carpienne. 26, articulation huméro-cubitale. 27-27, le muscle triceps brachial.

QUATRIÈME COUCHE.

Fig. 2. *a*, extrémité inférieure de l'humérus. *b*, condyle interne. *c*, tubérosité externe ou épicondyle. *d*, le radius. *e*, tubérosité bicipitale. *f*, le cubitus. *g*, extrémité inférieure du radius. *h*, extrémité inférieure du cubitus. *i*, premier os du métacarpe.

1, portion antérieure du muscle court supinateur, qui s'insère, par des fibres aponévrotiques, à l'épicondyle et au ligament latéral externe de l'articulation du coude, au ligament antérieur de cette articulation et au ligament annulaire du radius : de là, les fibres charnues contournent l'extrémité supérieure du radius et s'insèrent sur la face antérieure de cet os. Fort souvent, une petite languette charnue, 3, vient recouvrir la moitié antérieure du ligament annulaire du radius. 4, le carré pronateur : ce muscle s'insère au quart inférieur du bord interne et de la face antérieure du cubitus ; de là ses fibres se portent transversalement en dehors, et viennent se terminer au quart inférieur du bord externe et de la face antérieure du radius. 5, portion supérieure du muscle long fléchisseur du pouce. 6, portion supérieure du muscle fléchisseur profond des doigts. 7, tendon du brachial antérieur. 8-9-10, les muscles rond pronateur, grand palmaire, petit palmaire et fléchisseur sublime, coupés à leur insertion humérale. 11, tendon du cubital antérieur. 12, articulation radio-carpienne. 13-13, triceps brachial. 14, ligament inter-osseux.

Pl. 57

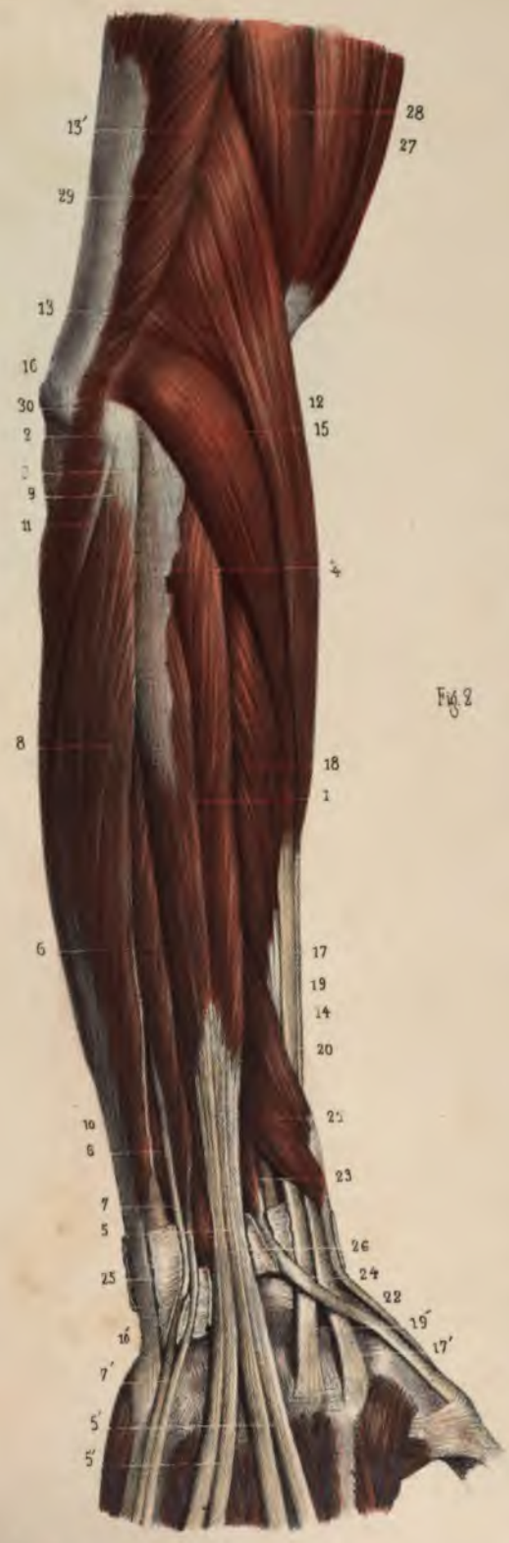

Fig. 1

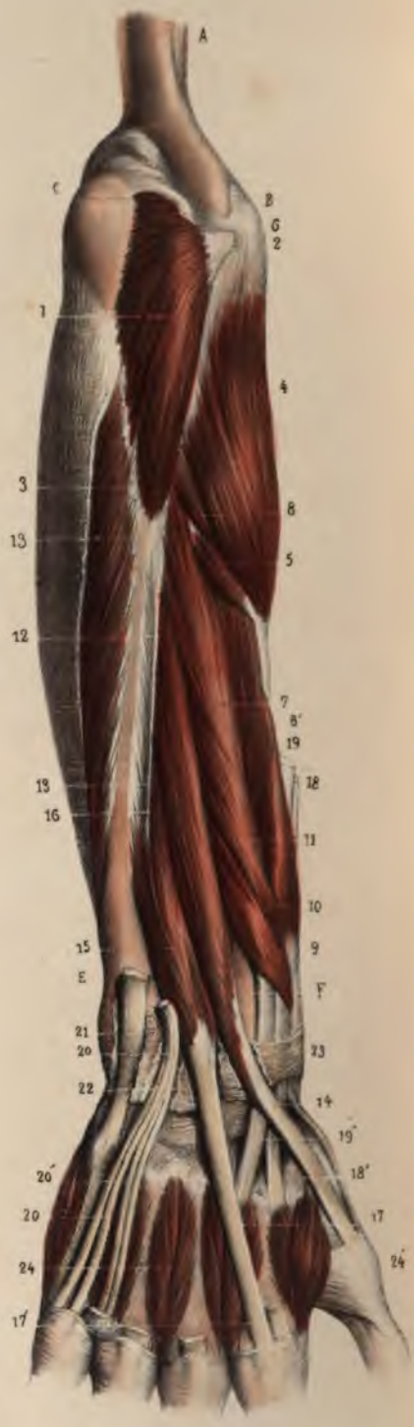

Fig. 2

Emile Bean ad naturam del

Offic litho Arcux

RÉGION POSTÉRIEURE DE L'AVANT-BRAS.

PREMIÈRE COUCHE.

Fig. 1. 1, extenseur commun des doigts : ce muscle s'insère à l'épicondyle, 2, par un tendon, 3, qui lui est commun avec les muscles radiaux externes, extenseur propre du petit doigt et cubital postérieur; à l'aponévrose de l'avant-bras, 4, et à des cloisons fibreuses qui le séparent des muscles deuxième radial externe, cubital postérieur, extenseur propre du petit doigt, et court supinateur. Né de ces nombreuses insertions, le muscle extenseur commun se porte perpendiculairement de haut en bas, et se divise vers la partie moyenne de l'avant-bras en quatre faisceaux qui se terminent chacun par un tendon, 5. Ces quatre tendons, enveloppés par une membrane synoviale commune, glissent sous le ligament annulaire postérieur du carpe dans une coulisse creusée sur l'extrémité inférieure du radius, puis traversent la face dorsale de la main, 5'-5'', pour aller s'insérer aux deuxième et troisième phalanges des quatre derniers doigts (*voyez* pl. 61). 6, extenseur propre du petit doigt : ce muscle, qui n'est pas toujours distinct de l'extenseur commun, naît de l'épicondyle à l'aide du tendon commun, de l'aponévrose de l'avant-bras, et de deux cloisons fibreuses qui le séparent des muscles extenseur commun, anconé et cubital postérieur. Les fibres charnues nées de ces diverses insertions se terminent sur un tendon, 7-7', divisé en deux portions, qui s'engage sous le ligament annulaire postérieur dans une coulisse creusée sur la tête du cubitus, longe le cinquième métacarpien, s'unit au tendon de l'extenseur commun, et se termine avec lui à la deuxième et à la troisième phalange du petit doigt (*voyez* pl. 61). 8, le cubital postérieur : ce muscle naît de l'épicondyle, 9, à l'aide du tendon commun, du tiers moyen du bord postérieur du cubitus, de l'aponévrose de l'avant-bras, et d'une cloison fibreuse qui le sépare de l'extenseur propre du petit doigt. De ces points d'origine, les fibres charnues viennent se terminer sur un tendon, 10, qui s'engage sous le ligament annulaire postérieur du carpe dans une coulisse creusée sur la tête du cubitus, et vient s'insérer en arrière de l'extrémité supérieure du cinquième métacarpien. 11, le muscle anconé. 12, le long supinateur : ce muscle, né du bord externe de l'humérus, 13-13', se termine par un tendon, 14, qui vient s'insérer à la base de l'apophyse styloïde du radius. 15, premier radial externe : ce muscle, né du bord externe de l'humérus et de l'épicondyle, 16, se termine par un tendon, 17, qui s'insère, 17', en arrière de l'extrémité supérieure du deuxième métacarpien. 18, deuxième radial externe : ce muscle s'insère par un tendon, 19-19', en arrière de l'extrémité supérieure du troisième métacarpien. 20, long abducteur du pouce. 21, court extenseur du pouce; 22, son tendon. 23, long extenseur du pouce; 24, son tendon. 25-26, ligament annulaire postérieur du carpe, partagé en plusieurs gaînes par des cloisons fibreuses : ces gaînes ont été ouvertes. 27, biceps brachial. 28, brachial antérieur. 29, triceps brachial; 30, son insertion à l'olécrâne.

DEUXIÈME COUCHE.

Fig. 2. *a*, extrémité inférieure de l'humérus. *b*, épicondyle *c*, apophyse olécrâne. *e*, extrémité inférieure du cubitus. *f*, extrémité inférieure du radius.

1, le muscle anconé : ce muscle s'insère par un petit tendon, 2, à la partie inférieure de l'épicondyle; de là les fibres charnues vont en rayonnant s'insérer au côté externe de l'olécrâne et à la face postérieure du cubitus. 4-5, le court supinateur : ce muscle s'insère, 6, à l'épicondyle et au ligament annulaire du radius, au bord externe du cubitus, qui présente dans ce point une crête saillante, et dans une excavation située au-devant de cette crête. De ces diverses insertions, les fibres charnues contournent le radius pour aller s'insérer aux faces externe et interne de cet os en embrassant la tubérosité bicipitale. 7, le long abducteur du pouce : ce muscle s'insère, 8, à la face postérieure du cubitus, à la face postérieure du ligament interosseux, et à la face postérieure du radius, 8'. De ces divers points, les fibres charnues viennent se terminer sur un tendon aplati, 9. 10, court extenseur du pouce : ce petit muscle, né de la face postérieure du radius, du cubitus et du ligament interosseux, se termine par un tendon qui s'unit à celui du muscle long abducteur. 11, long extenseur du pouce : ce muscle s'insère, 12, à la face postérieure du cubitus, au ligament interosseux, et à une cloison fibreuse, 13-13, qui le sépare du cubital postérieur. De ces diverses insertions les fibres charnues se terminent autour d'un tendon, 14, qui passe sous le ligament annulaire du carpe dans une coulisse creusée sur l'extrémité inférieure du radius, croise les tendons des radiaux, et va se terminer à l'extrémité supérieure de la deuxième phalange du pouce. 15, extenseur propre de l'index : ce muscle s'insère, 16, à la face postérieure du cubitus, au ligament interosseux, et à une cloison fibreuse qui le sépare des muscles long et court extenseurs du pouce. De ces insertions les fibres charnues viennent se terminer autour d'un tendon, 17, qui passe dans la coulisse de l'extenseur commun, s'unir au tendon, 17', fourni par ce muscle au doigt indicateur, et vient s'insérer avec lui à la première et à la deuxième phalange de ce doigt. 18-18', tendon du premier radial externe. 19-19'. tendon du deuxième radial externe. 20, tendon de l'extenseur propre du petit doigt divisé en quatre portions, 20'-20'. 21, tendon du cubital postérieur. 22-23, ligament annulaire postérieur divisé en plusieurs gaînes. 24-24', muscles interosseux.

RÉGION RADIALE.

Fig. 1. 1, le muscle biceps brachial; 2, son tendon direct; 2', son tendon réfléchi. 3, muscle brachial antérieur. 3', muscle triceps brachial. 4, muscle long supinateur; 5, son tendon. 6, muscle premier radial externe; 7, son tendon, qui vient s'insérer, 7', en arrière de l'extrémité supérieure du deuxième métacarpien. 8, muscle deuxième radial externe qui s'insère par un tendon, 9, en arrière de l'extrémité supérieure du troisième métacarpien. 10, muscle long adducteur du pouce: le tendon de ce muscle, 11, croise le radius et les tendons des muscles radiaux, passe dans la coulisse externe du radius, et vient se terminer en arrière de l'extrémité supérieure du premier métacarpien. 12, muscle court extenseur du pouce : ce muscle se termine par un tendon grêle, 13, qui s'engage dans la même coulisse que celui du long abducteur, dont il est séparé par une cloison fibreuse, longe la face dorsale du premier métacarpien, et vient s'insérer en arrière de l'extrémité supérieure de la première phalange du pouce. 14–14', tendon du long extenseur du pouce qui va s'insérer à l'extrémité supérieure de la deuxième phalange du pouce: ce tendon est recouvert d'une expansion fibreuse fournie par les muscles court fléchisseur et adducteur du pouce. 15, muscle extenseur commun des doigts. 16, tendon fourni par ce muscle au doigt indicateur. 16', tendon de l'extenseur propre de l'indicateur. 17, muscle rond pronateur. 18, muscle grand palmaire; 19, son tendon. 20, muscle long fléchisseur du pouce. 21, muscle fléchisseur superficiel des doigts. 22, muscle court abducteur du pouce. 23, muscle opposant du pouce. 24–25, muscle premier interosseux dorsal; 26, son tendon. 27, ligament annulaire postérieur du carpe qui se continue, 27', avec la portion inférieure de l'aponévrose qui revêt la face antérieure de l'avant-bras.

RÉGION CUBITALE.

Fig. 2. *a*, apophyse olécrâne. *b*, épitrochlée. *c*, extrémité inférieure du cubitus. *d*, cinquième métacarpien. *e*, le pouce.

1, muscle triceps brachial. 2, cubital antérieur : ce muscle s'insère, 3, à l'épitrochlée, 4, au bord interne de l'olécrâne, et aux trois quarts supérieurs du bord postérieur du cubitus par une aponévrose, 5–5', qui fait partie de l'aponévrose de l'avant-bras. Cette aponévrose a été détachée, pour pouvoir montrer les fibres charnues, 6, du fléchisseur profond des doigts qui s'insèrent à ce même bord postérieur. Les fibres charnues nées de ces diverses insertions se terminent autour d'un tendon très-fort, 7–7, qui s'insère à l'os pisiforme, et, par l'intermédiaire de cet os, en avant de l'extrémité supérieure du cinquième métacarpien. 8, muscle anconé. 9, cubital postérieur : ce muscle, né de l'épicondyle, 10, et du bord postérieur du cubitus, se termine par un tendon, 11, qui vient s'insérer, 12, en arrière de l'extrémité supérieure du cinquième métacarpien. 13, muscle extenseur commun des doigts; son insertion, 14, à l'épicondyle. 15–16, tendon de l'extenseur propre du petit doigt, divisé en deux portions. 16', tendons de l'extenseur commun des doigts. 17, muscles long abducteur et court extenseur du pouce. 18, ligament annulaire postérieur du carpe. 19, insertion de l'aponévrose de l'avant-bras au bord postérieur du cubitus. 20, muscles radiaux externes. 21, muscle adducteur du petit doigt : son tendon, 21', se termine au côté interne de la première phalange du petit doigt en envoyant une expansion aponévrotique sur les tendons fléchisseurs de ce doigt.

Fig. 2

Beau ad naturem del

Offic. litho Artes

Pl. 59.

Fig. 1.

Fig. 2.

RÉGION PALMAIRE.

PREMIÈRE COUCHE.

Fig. 1. 1, aponévrose palmaire : cette aponévrose naît du ligament antérieur du carpe et du tendon, 2, du muscle petit palmaire, dont elle semble être un épanouissement. Intimement unie dans toute son étendue à la peau dont elle détermine les plis et les rides, l'aponévrose palmaire adhère, par des prolongements très-forts, 3-4, à la peau qui s'étend du pouce au doigt indicateur. Les fibres qui la constituent, épaisses et résistantes, se partagent vers la partie moyenne de la paume de la main en quatre faisceaux, 5-6-7-8, pour les quatre derniers doigts. Ces faisceaux, continus par leur couche superficielle avec le tissu fibreux *interdigital*, forment, par leur couche profonde, une espèce de gouttière dont les bords adhèrent intimement au ligament métacarpien inférieur et aux parties latérales des premières phalanges : dans cette gouttière, qui fait suite à la gaîne fibreuse des doigts, sont reçus les tendons des muscles fléchisseurs. 9-10, tissu fibreux *interdigital* : ce tissu, assez analogue à la membrane qui enveloppe les doigts du pied des oiseaux palmipèdes, s'unit aux faisceaux de l'aponévrose palmaire, et se continue sur les parties latérales et antérieures des doigts, 11-11. Les fibres longitudinales de l'aponévrose palmaire sont bridées par des fibres transversales, 12-13-14-15-16-17, qui recouvrent les tendons des muscles fléchisseurs, et les muscles des éminences *thénar* et *hypothénar*. A ces fibres transversales se rattache le muscle palmaire cutané : ce muscle, 12-13, composé de plusieurs faisceaux, naît par des fibres aponévrotiques de la peau qui revêt la face interne de la main, et se termine par une expansion aponévrotique, 14-15-16, qui vient recouvrir les muscles de l'éminence thénar. 18-18, tendon du muscle cubital antérieur.

DEUXIÈME COUCHE.

Fig. 2. 1-2, tendon du cubital antérieur : ce tendon envoie par son bord interne une expansion au ligament annulaire antérieur du carpe, et à la partie inférieure de l'aponévrose de l'avant-bras. 3, tendon du grand palmaire. 4, long fléchisseur du pouce. 5-6-7, fléchisseur superficiel des doigts. Les quatre tendons de ce muscle, 8-9, après avoir franchi le ligament annulaire antérieur du carpe, traversent la paume de la main en s'écartant les uns des autres pour aller gagner les articulations métacarpo-phalangiennes. Placés au-devant des tendons du muscle fléchisseur profond, ils s'engagent avec eux dans la gouttière formée par l'aponévrose palmaire, puis dans une gaîne fibreuse, 10-11-12, qui convertit en canal la gouttière creusée sur la face antérieure des première et deuxième phalanges des doigts. Cette gaîne, très-mince au niveau des articulations phalangiennes, se compose d'anneaux fibreux superposés et de bandelettes entre-croisées. 13-14-15-16, muscles lombricaux. 17, ligament annulaire antérieur du carpe qui se continue avec la portion inférieure, 18, de l'aponévrose de l'avant-bras. 19-20-20, muscle court abducteur du pouce, divisé en deux faisceaux : le faisceau interne, 19, naît par des fibres aponévrotiques, 21-22, du scaphoïde, de la partie antérieure du ligament annulaire, et de l'aponévrose palmaire; le faisceau interne, 20-20, naît d'une expansion aponévrotique, 23, fournie par le tendon, 24, du long abducteur du pouce. Ces deux faisceaux se réunissent en un tendon aplati, 25, qui s'insère en dehors de l'extrémité supérieure de la première phalange du pouce. Ce tendon, confondu avec celui du muscle court fléchisseur, 26-27, envoie une expansion aponévrotique au tendon du long extenseur. 28, le muscle opposant du pouce recouvert par le court abducteur. 29-30, muscle palmaire cutané. 31, muscle court fléchisseur du petit doigt. 32, muscle adducteur.

RÉGION PALMAIRE.

TROISIÈME COUCHE.

Fig. 1. 1, tendon du cubital antérieur. 2, tendon du grand palmaire. 3-3, tendon du long abducteur du pouce. 4-4, muscle fléchisseur superficiel des doigts. Les quatre tendons de ce muscle, 4', au-dessous de la partie moyenne des premières phalanges, se bifurquent, 5-5', pour laisser passer les tendons 6-7-8-9 du muscle fléchisseur profond. 10, gaîne fibreuse des doigts, ouverte dans toute sa longueur. 11-12-13-14, muscles lombricaux. 15 opposant du pouce : ce muscle s'insère à l'os trapèze et aux os pisiforme et crochu par des fibres aponévrotiques, 16-17, qui s'entre-croisent avec celles des muscles court fléchisseur et opposant du petit doigt. Nées de ces diverses insertions, les fibres charnues viennent se terminer, 18-19-20 su le tendon du long abducteur du pouce, et sur le bord externe du premier métacarpien dans toute sa longueur. 21, le court fléchisseur du pouce ce muscle s'insère à l'os trapèze, à la gaîne qu' renferme le tendon du grand palmaire et à l'apophyse de l'os crochu par des fibres aponévrotiques, 22, qui s'entre-croisent avec celles des muscles court fléchisseur et opposant du petit doigt. La portion profonde de ce muscle s'insère au grand os. De ces diverses insertions les fibres charnues se réunissent en un gros faisceau qui vient s'insérer par un tendon, 23, à l'os sésamoïde externe, et, par son intermédiaire, à la première phalange du pouce. 24, adducteur du petit doigt : ce muscle, né de l'os pisiforme et du tendon du cubital antérieur longe le cinquième métacarpien pour aller s'insérer par un tendon, 25, au côté nterne de la première phalange du petit doigt. 26, anneau fibreux qui bride l'ouverture destinée au passage des vaisseaux. 27, opposant du petit doigt. 28, court fléchisseur. 29, portion inférieure de l'aponévrose de l'avant-bras.

QUATRIÈME COUCHE.

Fig. 2. 1, cubital antérieur. 2, grand palmaire. 3, petit palmaire. 4-4', fléchisseur profond des doigts. Les quatre tendons de ce muscle, 5-6-7-8, passent sous le ligament annulaire antérieur du carpe derrière ceux du fléchisseur superficiel; donnent naissance aux muscles lombricaux s engagent dans la gouttière fibreuse des doigts, traversent la ente de chacun des tendons du muscle fléchisseur superficiel, 9-10-11 et 12, puis viennent s'insérer en s'aplatissant, 13-14, au-devant de la base des troisièmes phalanges des quatre derniers doigts. 15-16-17, gaînes fibreuses des doigts, divisées. 18-19-20 et 21 muscles lombricaux : le premier de ces muscles, 18, naît du tendon de l'index le second, 19 du tendon du médius; le troisième, 20 des tendons du médius et de l'annulaire; le quatrième 21 des tendons de annulaire et de l'auriculaire. Ces petits muscles, au niveau des articulations métacarpo-phalangiennes, se terminent par un tendon qui s'unit à celui du muscle interosseux correspondant, et vient se confondre avec le tendon de l'extenseur commun. 22-23, muscle adducteur du petit doigt, divisé. 24, court fléchisseur du petit doigt : ce petit muscle n'existe pas chez tous les sujets; il s'insère à l'apophyse de l'os crochu, aux os trapèze et scaphoïde par des fibres aponévrotiques qui s'entre-croisent avec celles des muscles opposant, 24, et court fléchisseu du pouce 25. Né de ces diverses insertions, ce muscle se termine par un tendon qui s'unit à celui de 'adducteur 26, opposant du petit doigt : ce muscle s'insère, 27 à l'os crochu, aux os scaphoïde et trapèze, par une expansion qui s entre-croise avec celle des muscles opposant et court fléchisseur du pouce. 28, fibres transverses étendues de l'apophyse de l'os crochu aux os scaphoïde et trapèze. Ces fibres, très-épaisses, forment la couche profonde du ligament annulaire antérieur du carpe, dont la couche superficielle est formée par les fibres entre-croisées des muscles opposan et court fléchisseur du pouce et du peti doigt. 29 nsertion de l'opposant du pouce au bord externe du premier métacarpien. 30 insertion du court fléchisseur du pouce à l'os sésamoïde externe. 31-31, tendon du long fléchisseur du pouce, qui s'engage dans une gaîne fibreuse semblable à celle qui renferme les tendons fléchisseurs des autres doigts. 32, muscle adducteur du pouce. 33, expansion fournie par un tendon du long abducteur du pouce. 34, portion inférieure de l'aponévrose de l'avant-bras. 35, articulation du premier métacarpien avec l'os trapèze.

CINQUIÈME COUCHE.

Fig. 3. 1-2, muscle adducteur du pouce : ce muscle s'insère à la face antérieure du troisième métacarpien, au trapèze et au grand os conjointement avec la portion profonde, 3-4, du court fléchisseur du pouce. De ces diverses insertions. les fibres charnues se réunissent en deux gros vaisseaux qui convergent et viennent s'insérer par un tendon, 5, à l'os sésamoïde interne et, par son ntermédiaire à la première phalange du pouce. 6, tendon du long fléchisseur du pouce qui 'insère à la face antérieure de la dernière phalange. 7, gaîne du long fléchisseur, divisée. 8-9, muscle opposant du petit doigt. 10-11-12-13-14, muscles interosseux. 15-16-16', gouttières qui renferment les tendons des muscles fléchisseurs des doigts. 17-18-19-20, tendons du muscle fléchisseur superficiel : ces tendons se divisent en deux bandelettes qui se contournent sur elles-mêmes, et v ennent s'entre-croiser, 21-21, dans le fond des gouttières, au niveau de l'articulation des premières avec les deuxièmes phalanges, 22-23-24-25, tendons du fléchisseur profond. 26, articulation radio-carpienne. 27, muscle carré pronateur. 28, tendon du long abducteur du pouce. 29-30, ligament annulaire antérieur du carpe, divisé. 31, articulation du premier métacarpien avec le trapèze. 32, tendon du grand palmaire. 33, tendon du cubital antérieur. 34, insertion de l'adducteur du petit doigt.

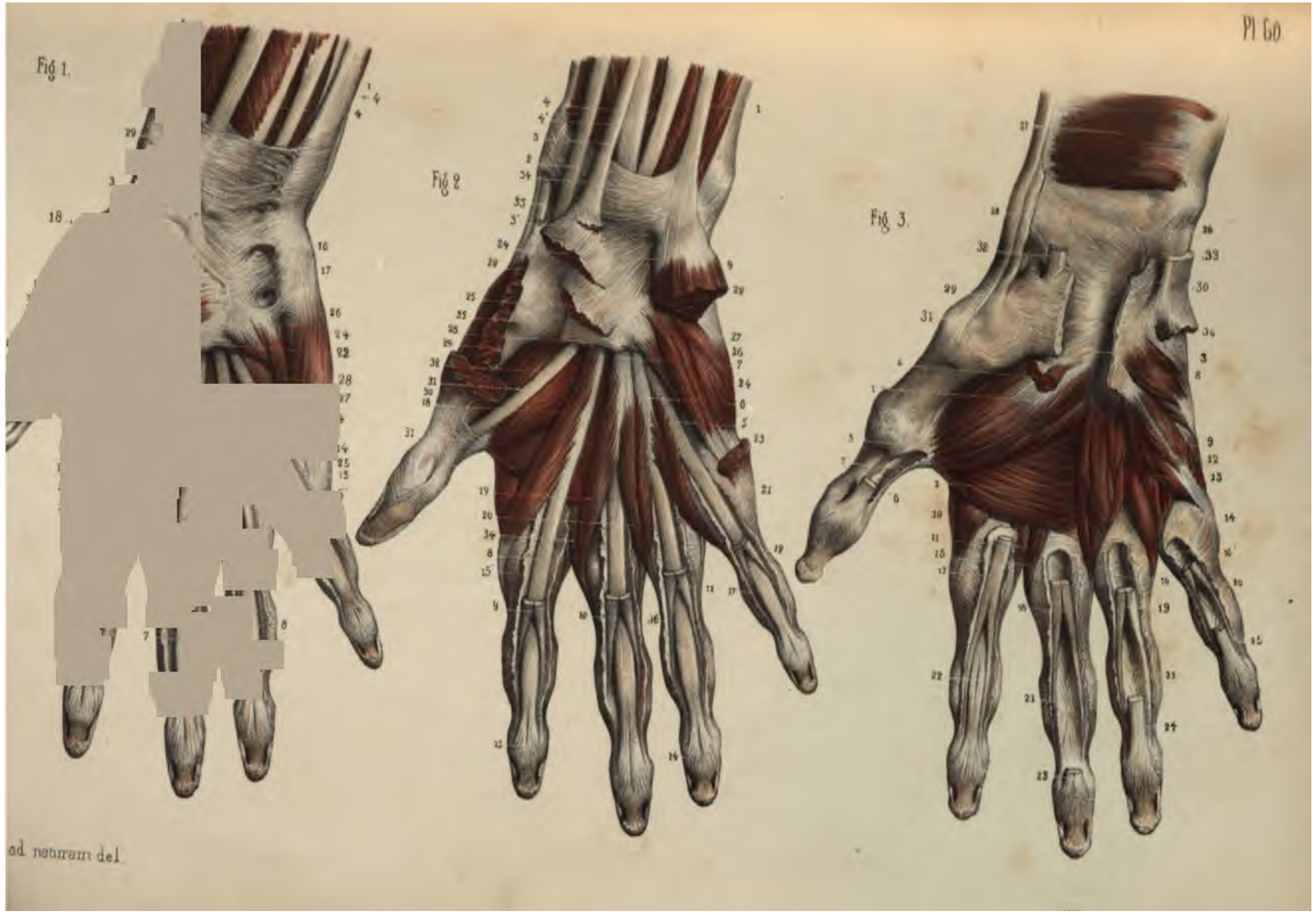
Fig 1.
Fig 2.
Fig 3.
ad naturam del.

Pl. 61

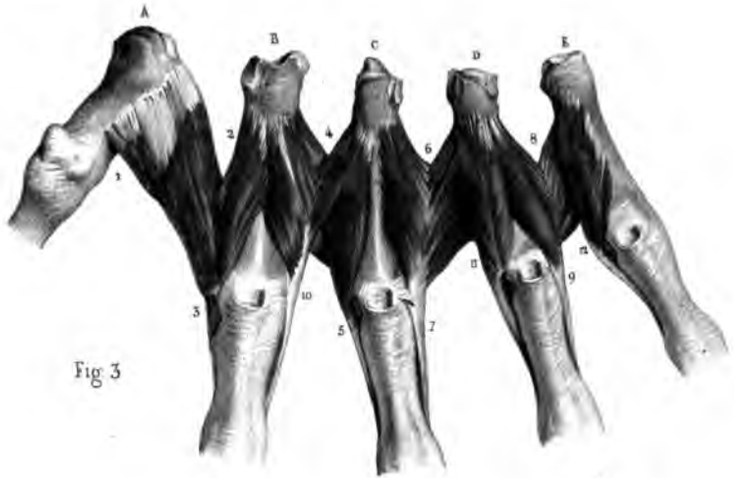

Fig 3

Fig. 2

Fig. 1.

Emile Beau ad naturam del.

Offic litho Artus

RÉGION DORSALE DE LA MAIN.

Fig. 1. *a*, extrémité inférieure du radius. *b*, extrémité inférieure du cubitus. *c*, second os du métacarpe.

1–2, tendons réunis des muscles extenseur commun des doigts, extenseur propre du petit doigt et extenseur propre de l'index. Les quatre tendons du muscle extenseur commun, 3-4-5-6, après avoir franchi le ligament annulaire du carpe, 7, s'avancent sur le dos de la main, et vont, en divergeant, gagner l'extrémité inférieure des os du métacarpe. Les tendons des doigts auriculaire, annulaire et médius, larges et aplatis, le plus souvent divisés en plusieurs faisceaux, communiquent entre eux par des bandelettes aponévrotiques plus ou moins épaisses, 8–9; le tendon du doigt indicateur, moins large que celui des autres doigts, communique avec le tendon du médius par une expansion aponévrotique très-mince, 10. Un peu au-dessus des articulations métacarpo-phalangiennes, ces quatre tendons se rétrécissent en s'épaississant, puis s'élargissent sur la face dorsale de la première phalange après avoir reçu les tendons des muscles lombricaux et interosseux, 11–12–13, qui les enveloppent dans une espèce de gaîne. Arrivés à l'articulation de la première phalange avec la seconde, ils se divisent en trois portions : une moyenne, 14, qui s'insère à l'extrémité supérieure de la seconde phalange ; deux latérales, 15-15, qui s'écartent l'une de l'autre pour longer les côtés de cette articulation, se réunissent en s'entre-croisant sur la face dorsale de la deuxième phalange, et viennent s'insérer, 15, à l'extrémité supérieure de la troisième phalange. 16, tendon de l'extenseur propre du petit doigt. 17-17, tendon du muscle extenseur propre de l'index : ces deux tendons se terminent de la même manière que les tendons de l'extenseur commun. 18-19, premier muscle interosseux dorsal ; les autres muscles interosseux, 20-21-22, sont recouverts par les tendons des muscles extenseurs. 23-23, tendon du muscle cubital postérieur qui s'insère à l'extrémité supérieure du cinquième métacarpien. 24, tendon du court radial externe qui s'insère à l'extrémité supérieure du troisième métacarpien. 25, tendon du long radial externe qui s'insère à l'extrémité supérieure du deuxième métacarpien. 26, tendon du long extenseur du pouce. 27, tendon du court extenseur du pouce.

RÉGION INTEROSSEUSE.

Fig. 2-3. *a, b, c, d, e*, extrémités supérieures des os du métacarpe.

Les muscles interosseux sont au nombre de sept, distingués en dorsaux et en palmaires : les muscles interosseux dorsaux sont au nombre de quatre : 1-2-3, premier interosseux dorsal; 4-5, deuxième interosseux dorsal; 6-7, troisième interosseux dorsal; 8-9, quatrième interosseux dorsal. Ces muscles sont formés de deux faisceaux, dont l'un s'insère à la partie postérieure de la face latérale de l'un des métacarpiens, et l'autre à toute l'étendue de la face latérale correspondante du métacarpien voisin; de cette double insertion, les fibres charnues s'entre-croisent et se réunissent autour d'un tendon qui s'insère à l'extrémité supérieure de la première phalange et au tendon de l'extenseur commun.

Fig. 3, les muscles interosseux palmaires sont au nombre de trois. 10-11-12, ces muscles n'ont qu'un faisceau étendu de toute la longueur de l'un des métacarpiens à la pre-première phalange du doigt correspondant et au tendon de l'extenseur commun.

Pour bien comprendre la disposition de ces muscles, il faut les considérer sous le point de vue des mouvements d'adduction et d'abduction qu'ils impriment aux doigts par rapport à l'axe de la main. L'axe de la main étant représentée par une ligne qui passe par le doigt médius, tous les interosseux dorsaux sont des abducteurs par rapport à cette ligne, tous les interosseux palmaires sont des adducteurs. Ainsi le premier interosseux dorsal, 1-2-3, étendu du premier et du deuxième métacarpien au côté externe de la première phalange de l'index, est abducteur de ce doigt; le deuxième interosseux dorsal, 4-5, va du deuxième et du troisième métacarpien au côté externe de la première phalange du médius : il est abducteur de ce doigt; le troisième interosseux dorsal, 6-7, est étendu du troisième et du quatrième métacarpien au côté interne de la première phalange du médius : il est encore abducteur de ce doigt, puisqu'il l'éloigne de l'axe de la main; le quatrième interosseux dorsal, 8-9, va du quatrième et du cinquième métacarpien au côté interne de la première phalange de l'annulaire : il est abducteur de ce doigt. Les interosseux palmaires sont tous des adducteurs : ainsi le premier interosseux palmaire, 10, étendu du deuxième métacarpien au côté interne de la première phalange de l'index, est un adducteur de ce doigt; le deuxième interosseux palmaire, 11, étendu du quatrième métacarpien au côté externe de l'annulaire, est un adducteur; le troisième interosseux palmaire, étendu du cinquième métacarpien au côté externe du petit doigt, est encore un adducteur par rapport à l'axe de la main. (CRUVEILHIER, *Anatomie descriptive*, tome 1.)

RÉGION PELVI-FÉMORALE.

PREMIÈRE COUCHE [a].

a, apophyses épineuses des vertèbres lombaires ; *b*, coccyx ; *c*, crête iliaque ; *d*, grand trochanter.

1, le muscle grand fessier ; 2, son bord supérieur ; 3, son bord inférieur. 4-4, insertions du grand fessier à la partie postérieure de la crête iliaque, à la ligne demi-circulaire postérieure et aux rugosités situées derrière cette ligne ; à la crête sacrée et aux tubercules sacrés qui font suite aux apophyses transverses des vertèbres ; à la partie postérieure du coccyx et au grand ligament sacro-sciatique. Les insertions de ce muscle au sacrum et au coccyx ont lieu par des fibres aponévrotiques très-denses, qui adhèrent intimement à l'aponévrose commune d'origine des muscles spinaux postérieurs. Un grand nombre de ces fibres, 5-6-7-8, disposées en forme de bandelettes, s'entre-croisent avec celles du muscle opposé, et franchissent la ligne médiane, 9, pour aller se continuer avec l'aponévrose du muscle grand dorsal. De ces insertions, les fibres charnues du muscle grand fessier, rassemblées en faisceaux distincts et parallèles, se rendent à un tendon fort épais, 10-10, qui s'insère à la branche externe de la bifurcation supérieure de la ligne âpre du fémur, et à la partie supérieure de cette ligne, entre le troisième adducteur et le vaste externe, auquel il est uni par un trousseau fibreux très-résistant. Ce tendon émet de sa face externe une large expansion aponévrotique, 11, qui doit être considérée comme une des origines principales de l'aponévrose fémorale. 12-12, aponévrose fémorale : elle est intimement unie au tendon du muscle grand fessier ; 13-13, plusieurs faisceaux de ce muscle s'y insèrent directement. 14, section de cette aponévrose, qui a été presque entièrement enlevée. 15-15, portion externe du muscle triceps fémoral ou muscle vaste externe. 16-16, le muscle moyen fessier, recouvert par la portion de l'aponévrose fémorale, qui donne insertion à ses fibres charnues. 17, le muscle biceps fémoral. 18, le muscle demi-tendineux. 19, le muscle demi-membraneux. 20, le muscle troisième adducteur. 21, le muscle droit interne.

Emile Beau ad naturam del.

Imp. Litho. Artus.

Pl. 63

Emile Beau ad naturam lith.

Offic. Litho. Artus.

RÉGION PELVI-FÉMORALE.

PREMIÈRE COUCHE [b].

a, crête iliaque ; *b*, épine iliaque antérieure et supérieure ; *c*, grand trochanter.

1, le muscle grand fessier ; 2, son bord supérieur ; 3, son bord inférieur. 4-4, tendon du grand fessier, intimement uni à l'aponévrose fémorale. 5-5, 6-6, aponévrose fémorale, dont l'épaisseur considérable dans cette région, est due à des faisceaux aponévrotiques très-épais, qui proviennent de la crête iliaque et du tendon du muscle grand fessier. Dans cette figure, cette aponévrose est presque entièrement enlevée. 7-8-9, le muscle moyen fessier, recouvert par la portion de l'aponévrose fémorale qui donne insertion aux fibres charnues. 10, bord antérieur du moyen fessier, intimement uni, dans sa moitié supérieure, au muscle du *fascia-lata*. 11, tendon du muscle moyen fessier, qui vient s'insérer à la face externe du grand trochanter. 12, le muscle du *fascia-lata;* 13, son insertion à la partie antérieure de la lèvre externe de la crête iliaque, et à la lèvre externe de l'épine iliaque antérieure et supérieure, entre les muscles moyen fessier et couturier. Ce muscle, recouvert par une lame mince du *fascia-lata,* descend en s'élargissant, et se termine, 14, à l'aponévrose *fascia-lata*. 15, aponévrose *fascia-lata*. 16, le muscle couturier. 17-17-17, le muscle vaste externe. 18, le muscle biceps fémoral. 19, le muscle demi-tendineux. 20-20, le muscle grand oblique de l'abdomen. 21-21, aponévrose abdominale antérieure. 22, le muscle grand dorsal. 23-23, aponévrose abdominale postérieure.

RÉGION PELVI-FÉMORALE.

DEUXIÈME COUCHE.

a, crête iliaque. *b*, tubérosité de la crête iliaque. *c*, cinquième vertèbre lombaire. *d*, le coccyx. *e*, symphyse du pubis. *f*, tubérosité de l'ischion. *g*, épine sciatique. *h*, le grand trochanter.

1-2, le moyen fessier : ce muscle s'insère à la face externe de l'os iliaque, dans l'espace compris entre les deux lignes demi-circulaires; à l'épine iliaque antérieure et supérieure ; à la lèvre externe de la crête iliaque, dans toute son étendue ; à la face profonde d'une aponévrose épaisse, 3, qui se continue avec l'aponévrose fémorale. Nées de ces nombreuses insertions, les fibres charnues rayonnent, en convergeant, vers le grand trochanter. Les fibres antérieures et moyennes, obliques d'avant en arrière, forment un faisceau très-épais, 1, qui se confond par sa face antérieure avec le muscle petit fessier, et par son bord antérieur avec le muscle du fascia-lata; les fibres postérieures, obliques d'arrière en avant, se réunissent en un faisceau aplati qui vient se placer en avant du précédent : ces deux faisceaux réunis s'insèrent, par un tendon très-fort, 4, à la face externe et à la partie postérieure du bord supérieur du grand trochanter. Quelques fibres du faisceau postérieur viennent se terminer sur le tendon du pyramidal. 5, ouverture qui donne passage aux vaisseaux fessiers. 6, le pyramidal : ce muscle sort du bassin par le trou sacro-sciatique supérieur, et vient se placer entre les muscles moyen fessier et jumeau supérieur. 7-8, l'obturateur interne : ce muscle, à sa sortie du bassin par le trou sacro-sciatique inférieur, est reçu dans une gouttière que lui forment les muscles jumeaux. 9 et 10, les muscles jumeaux : le jumeau supérieur, 9, s'insère à l'épine sciatique et à la partie voisine de la petite échancrure sciatique ; le jumeau inférieur, 10, qui est le plus volumineux, s'insère à la partie postérieure et supérieure de la tubérosité de l'ischion, et à la face supérieure du grand ligament sacro-sciatique : tous deux viennent se terminer sur le tendon de l'obturateur interne. Quelques fibres charnues du jumeau inférieur viennent s'insérer sur le ligament orbiculaire de l'articulation coxo-fémorale. 11, le muscle carré fémoral. 12-13, tendon du muscle grand fessier. 14, portion du grand adducteur. 15, trou vasculaire. 16, le vaste externe. 17, le muscle demi-tendineux, qui s'insère à la tubérosité de l'ischion par un tendon qui lui est commun avec la longue portion du biceps. 18, longue portion du biceps fémoral. 19, tendon du muscle demi-membraneux. 20, portion charnue de ce muscle, comprise entre les muscles demi-tendineux et droit interne. 21, portion du muscle grand adducteur, comprise entre les muscles droit interne et demi-tendineux. 22, le droit interne. 23-24-25, grand ligament sacro-sciatique. 26, ligament sacro-iliaque postérieur. 27, fibres ligamenteuses. 28, ligament iléo-lombaire.

Pl. 64.

...u ad naturam del.

Offic. litho Artus.

Emile Beau ad naturam del.

Offic. litho. A.

RÉGION PELVI-FÉMORALE.

TROISIÈME COUCHE.

Fig. 1. *a*, crête iliaque. *b*, le sacrum. *c*, le coccyx. *d*, trou sacro-sciatique supérieur. *e*, trou sacro-sciatique inférieur. *f*, grand trochanter.

1, le petit fessier. Ce muscle s'insère, 2, à la partie antérieure de la crête iliaque; 3-4, à la portion de la fosse iliaque externe, située au-dessous de la ligne demi-circulaire antérieure, et, 5, au bord de la grande échancrure sciatique. De ces différentes insertions, les fibres charnues viennent, en rayonnant, se terminer sur la face postérieure d'une aponévrose dont les fibres radiées se concentrent sur elles-mêmes, pour aller s'insérer, 6, à la face externe et au bord antérieur du grand trochanter. 7, le muscle pyramidal, coupé au niveau du trou sacro-sciatique supérieur; 8, son tendon, qui vient s'insérer au bord supérieur du grand trochanter. 9, le muscle obturateur interne et les jumeaux. 10, grand ligament sacro-sciatique. 11, petit ligament sacro-sciatique. 12, muscle carré de la cuisse. 13-14-15-16, aponévrose du vaste externe; 17, fibres charnues qui en naissent. 18, portion du grand adducteur. 19, muscle demi-membraneux. 20, tendons des muscles biceps et demi-tendineux. 21, droit antérieur.

Fig. 2. *a*, épine iliaque antérieure et supérieure. *b*, symphyse du pubis. *c*, tubérosité de l'ischion. *d*, cavité cotyloïde. *e*, le fémur. *f*, section du col à sa base. *g*, le grand trochanter.

1, l'obturateur externe. Ce muscle s'insère, 2-3, à la face antérieure du corps du pubis et de sa branche descendante; à la face antérieure de la branche ascendante de l'ischion et à l'aponévrose obturatrice. De ces insertions, les fibres charnues convergent et viennent se réunir, dans la gouttière *sous-cotyloïdienne*, en un faisceau arrondi qui contourne le col du fémur, pour aller s'insérer, par un tendon, 4, dans la cavité digitale du grand trochanter. 5, trou sous-pubien. 6, tendon du muscle obturateur interne : ce tendon, sur lequel viennent se terminer les fibres charnues des muscles jumeaux supérieur, 7, et inférieur, 8, s'insère au bord supérieur du grand trochanter. 9-9, tendon du muscle pyramidal, qui s'insère au bord supérieur du grand trochanter. 10, le muscle grand psoas. 11, le muscle iliaque. 12, fibres du muscle iliaque, qui naissent du tendon du droit antérieur, 13.

Fig. 3. *a*, quatrième vertèbre lombaire. *b*, angle sacro-vertébral. *c*, première vertèbre du sacrum. *d*, trou sacré antérieur. *e*, le coccyx. *f*, symphyse du pubis. *g*, tubérosité de l'ischion. *h*, crête iliaque.

1, le pyramidal; ce muscle s'insère, par trois ou quatre digitations, à la face antérieure du sacrum et dans le fond des gouttières qui font suite aux trous sacrés antérieurs, à la face supérieure du grand ligament sacro-sciatique, et à la partie supérieure de la grande échancrure sciatique. Ce muscle sort du bassin par le trou sacro-sciatique supérieur (*voyez* 7, fig. 1 et 6, pl. 64). 2-3-4, l'obturateur interne; ce muscle s'insère à la face postérieure du corps du pubis et de sa branche descendante, à la face postérieure de la branche ascendante de l'ischion, au prolongement falciforme du grand ligament sacro-sciatique, à la face postérieure du ligament obturateur, à toute l'étendue de la surface quadrilatère qui sépare le trou sous-pubien de l'échancrure sciatique, et au détroit supérieur du bassin par ses fibres les plus élevées. De ces différentes insertions, les fibres charnues viennent se réunir, en un faisceau étroit 6, qui sort du bassin par le trou sacro-sciatique inférieur (*voyez* 9, fig. 1 et 7, pl. 64). 5, trou sous-pubien. 7, grand ligament sacro-sciatique : ce ligament s'insère à la lèvre interne de la tubérosité et de la branche ascendante de l'ischion, par un prolongement falciforme, 8, qui donne insertion aux fibres de l'obturateur interne. 9, petit ligament sacro-sciatique. 10, le muscle psoas. 11, faisceau interne du muscle iliaque, qui contourne le muscle psoas pour venir s'insérer sur le côté interne de son tendon. 12, faisceau externe du muscle iliaque.

RÉGION LOMBAIRE.

a, douzième vertèbre dorsale. *b*, douzième côte. *c*, face antérieure du sacrum. *d*, angle sacro-vertébral. *e*, épine iliaque antérieure et supérieure. *f*, l'os pubis. *g*, le fémur. *h*, le grand trochanter.

1, le grand psoas; ce muscle s'insère, 2-3, sur les parties latérales du corps de la douzième vertèbre dorsale et des cinq vertèbres lombaires, à l'aide de bandelettes aponévrotiques qui viennent se fixer aux bords supérieur et inférieur du corps des vertèbres, ainsi qu'aux disques intervertébraux. Ces bandelettes, unies entre elles par une arcade fibreuse, forment, avec la gouttière du corps des vertèbres, une espèce de canal qui donne passage aux vaisseaux et nerfs lombaires. Le muscle psoas s'insère, en outre, par une série de petits faisceaux aplatis, à la base des apophyses transverses des quatre premières vertèbres lombaires : souvent il atteint par son extrémité supérieure, 2', le bord inférieur de la douzième côte. Les fibres charnues, nées de cette double insertion, constituent un faisceau d'abord aplati, puis arrondi, qui longe le détroit supérieur du bassin, dont il rétrécit le diamètre transverse, et se termine par un tendon très-fort, 4, caché dans l'épaisseur du muscle, qui s'en dégage bientôt, pour recevoir par son côté externe le plus grand nombre des fibres charnues du muscle iliaque, et, par son côté interne, les fibres les plus internes de ce même muscle, réunies en un faisceau tout à fait distinct (*voyez* 11, fig. 3, pl. 65). 5-6, le muscle iliaque : ce muscle naît de la fosse iliaque interne, de la lèvre interne de la crête iliaque, de la base du sacrum, du ligament iléo-lombaire, des deux épines iliaques antérieures et de l'échancrure qui les sépare, du tendon du droit antérieur et du ligament orbiculaire. De ces nombreuses insertions, les fibres charnues viennent se terminer sur le tendon du psoas, 4, lequel sort du bassin entre l'épine iliaque antérieure et l'inférieure, et l'éminence iléo-pectinée, glisse sur le ligament orbiculaire, dont il est séparé par une capsule synoviale, et vient s'insérer, 7, au petit trochanter. La portion antérieure du muscle iliaque qui constitue un muscle souvent distinct s'insère isolément, 7', à la ligne oblique étendue du petit trochanter à la ligne âpre. 8, le petit psoas : ce muscle, né des parties latérales du corps de la douzième vertèbre dorsale et des deux premières vertèbres lombaires, 9, se termine par un tendon, 10, qui vient s'insérer à l'éminence iléo-pectinée, en envoyant par son bord antérieur, 11, un prolongement aponévrotique qui recouvre le tendon commun des muscles psoas et iliaque. Ce petit muscle manque souvent. 12, le muscle carré des lombes. 13, le muscle obturateur externe. 14, le muscle carré de la cuisse. 15, tendon du droit antérieur. 16, le muscle pyramidal. 17, le muscle obturateur interne. 18, petit ligament sacro-sciatique. 19 et 20, piliers du diaphragme.

ile Beau ad naturam del.

Offic. litho Artus

Fig. 1.
Fig. 2
Ile Beau ad naturàm del
Offic. litho. Artus

RÉGION FÉMORALE ANTÉRIEURE.

PREMIÈRE COUCHE.

a, crête iliaque. *b*, symphyse du pubis. *c*, tubérosité de l'ischion. *d*, la rotule.

1, muscle du *fascia-lata*. 2-3-4, muscle droit antérieur. 5, le couturier : ce muscle naît par un tendon très-court, 6, de l'épine iliaque antérieure et supérieure, de l'échancrure subjacente et d'une cloison fibreuse qui lui est commune avec le muscle du fascia-lata ; de là il descend obliquement de dehors en dedans et d'avant en arrière, gagne la partie postérieure du condyle interne du fémur, qu'il contourne d'arrière en avant, 7, pour venir s'insérer, par un tendon large et aplati, 8, à la lèvre interne de la crête du tibia, au-devant des tendons des muscles demi-tendineux et grêle interne, auxquels il s'unit pour constituer la *patte d'oie*. Ce muscle émet par son bord antérieur, au niveau du condyle interne du fémur, une large expansion aponévrotique, qui recouvre la partie interne de l'articulation du genou, la rotule et le ligament rotulien ; de son bord inférieur part une autre expansion aponévrotique, qui concourt à former l'aponévrose jambière. 9, portion interne de l'aponévrose fémorale, dont les fibres verticales s'entre-croisent avec celles du tendon du muscle couturier. 10, le muscle pectiné. 11, le muscle psoas. 12, le muscle iliaque : ces deux muscles réunis, 13, s'enfoncent à la partie supérieure de la cuisse, dans un espace triangulaire formé en dedans par le muscle pectiné, en dehors par les muscles couturier et droit antérieur. 14, le muscle moyen adducteur, ou adducteur superficiel ; 15, son insertion, par un tendon très-fort, à la face antérieure du corps du pubis. 16, le droit interne ; ce muscle s'insère, par une aponévrose mince, 17, à la face antérieure du corps et de la branche descendante du pubis. De cette insertion, les fibres charnues viennent se terminer sur le bord antérieur d'un tendon, 18, qui règne depuis long-temps sur le bord postérieur du muscle : ce tendon contourne le condyle interne du fémur en arrière du tendon du couturier, au-dessus du tendon du demi-tendineux, auxquels il s'unit pour venir s'insérer à la crête du tibia. 19, le demi-membraneux ; 20, son tendon. 21, le demi-tendineux ; 21', son tendon, qui s'unit aux tendons des muscles couturier et droit interne. 22, portion du grand adducteur vue entre les muscles droit interne et demi-membraneux. 22', paroi antérieure du canal qui renferme les vaisseaux fémoraux. 23, le vaste externe. 24, le vaste interne. 25, le muscle obturateur interne.

DEUXIÈME COUCHE.

Fig. 2. *a*, crête iliaque. *b*, angle sacro-vertébral. *c*, trous sacrés antérieurs. *d*, symphyse du pubis. *e*, tête du fémur. *f*, tubérosité de l'ischion. *g*, la rotule.

1, le droit antérieur : ce muscle naît par deux tendons, dont l'un, *direct*, 2-3, s'insère à l'épine iliaque antérieure et inférieure, et dont l'autre, *réfléchi*, se contourne d'avant en arrière, pour venir s'insérer au sourcil de la cavité cotyloïde (*voy.* 13, fig. 2, pl. 68). Ces deux tendons réunis s'épanouissent en une aponévrose qui recouvre la partie supérieure du muscle et s'enfonce dans son épaisseur. Les fibres charnues, nées de cette aponévrose, se portent obliquement en bas et en arrière, les internes de dehors en dedans, les externes de dedans en dehors : toutes viennent se terminer sur la face antérieure d'une aponévrose très-forte qui occupe les deux tiers inférieurs de la face postérieure du muscle. Cette aponévrose, 4, s'unit aux aponévroses des muscles vaste interne et externe. 5, le muscle vaste externe. 6-6-7, le muscle vaste interne. 8, petite portion du muscle iliaque, recouverte par le tendon du droit antérieur. 9, tendon des muscles psoas et iliaque réunis. 10-11-12, le muscle pectiné. 13-14-15, le muscle moyen adducteur ou adducteur superficiel. 16-17, le muscle petit adducteur ou adducteur profond, recouvert par le précédent dans une grande partie de son étendue. 18-19-20, portion inférieure du muscle grand adducteur. 21, une lame fibreuse étendue du tendon du grand adducteur au muscle vaste interne, forme la paroi antérieure d'un canal qui renferme les vaisseaux fémoraux. 22, ouverture qui donne passage à un nerf. 23-23, tendon du demi-membraneux. 24, tendon du couturier. 25, tendon du droit interne. 26-27, tendon du demi-tendineux. 28, bord antérieur du moyen fessier. 29, le pyramidal. 30, l'obturateur interne. 31, grand ligament sacro-sciatique. 32, petit ligament sacro-sciatique.

RÉGION FÉMORALE ANTÉRIEURE.

TROISIÈME COUCHE.

Fig. 1. *a*, crête iliaque. *b*, épine iliaque antérieure et supérieure. *c*, symphyse du pubis. *d*, tubérosité de l'ischion. *e*, col du fémur. *f*, grand trochanter.

1-2-3-4, 5-6, le muscle triceps fémoral, vu par sa face antérieure. Ce muscle est composé de deux portions, qui portent les noms de *vaste externe*, *vaste interne*; 1-2, le vaste externe; 3-4-5-6, le vaste interne. La portion moyenne, 3, qui constitue le *crural* des auteurs, fait partie du vaste interne. Le droit antérieur, 7, dont le tendon rotulien se confond avec celui des muscles vastes interne et externe, a été considéré, avec raison, comme la portion moyenne du triceps fémoral. Le muscle vaste interne, en partie recouvert par le vaste externe, s'insère à la lèvre interne de la ligne âpre du fémur, par une aponévrose qui s'unit à celle des muscles adducteurs (*voy.* 6-6, fig. 2, pl. 67). Un grand nombre de fibres charnues naissent encore d'une crête étendue de la partie antérieure du col du fémur à la ligne âpre, et des faces antérieure et externe de cet os (*voy.* 2, fig. 3). Nées de ces diverses insertions, les fibres charnues viennent se terminer sur la face postérieure d'une aponévrose très-épaisse qui s'unit à celle du muscle vaste externe. 8, tendon du droit antérieur. 9, extrémité inférieure du couturier. 10, aponévrose fascia-lata. 11, tendon des muscles psoas et iliaque.

Fig. 2. *a*, crête iliaque. *b*, épine iliaque antérieure et supérieure. *c*, tubérosité de la crête iliaque. *d*, le sacrum. *e*, le coccyx. *f*, tête du fémur. *g*, le grand trochanter. *h*, la rotule.

1, le muscle vaste externe, vu par sa face latérale externe. Ce muscle s'insère, 2, à la face externe du grand trochanter; 3, à la partie antérieure de cette éminence et à la base du col. Il s'insère, en outre, à l'empreinte rugueuse qui descend du grand trochanter vers la ligne âpre, et à la lèvre externe de cette ligne âpre, dans toute son étendue. Ces insertions ont lieu par des faisceaux fibreux qui s'épanouissent sur les faces postérieure et externe du muscle en une aponévrose très-épaisse. Cette aponévrose présente à sa partie supérieure, pour recevoir le tendon du muscle petit fessier, 4, qui lui fournit une expansion, une ouverture bridée en avant et en bas par des fibres curvilignes, 5. Les fibres charnues, 6-6', nées de la face profonde de l'aponévrose, viennent se terminer, en suivant différentes directions, sur une aponévrose de terminaison qui s'unit à celle du muscle vaste interne. Les fibres les plus inférieures du muscle, nées de la cloison fibreuse, 7', qui le sépare de la courte portion du biceps, se réunissent en deux faisceaux distincts, 7 et 8, qui viennent s'insérer, par des fibres aponévrotiques, 9, au bord externe de la rotule. 10, aponévrose fascia-lata. 11, le droit antérieur, qui s'insère, par son tendon direct, 12, à l'épine iliaque antérieure et inférieure, et par son tendon réfléchi, 13, au sourcil de la cavité cotyloïde. 14, ligament latéral externe. 15, tendon du biceps. 16, jumeau externe.

Fig. 3. *a*, tête du fémur. *b*, le col. *c*, le grand trochanter.

1-1-2, le vaste interne, isolé du vaste externe. 3, insertion du vaste externe à la base du grand trochanter. 4, tendon du grand fessier.

Emile Beau ad naturam del

Offic. litho. Artus

Pl. 69.

Emile Beau ad naturam del

Offic. litho. Artus

RÉGION FÉMORALE INTERNE.

PREMIÈRE COUCHE.

Fig. 1. *a*, épine iliaque antérieure et supérieure. *b*, symphyse du pubis. *c*, capsule fibreuse de l'articulation coxo-fémorale. *d*, grand trochanter. *e*, la rotule.

1, le pectiné. Ce muscle s'insère par de courtes fibres aponévrotiques, 2, à l'épine du pubis, à la crête iléo-pectinée, à la surface triangulaire située au-devant de cette crête, et à une lame aponévrotique qui se continue avec le ligament de Gimbernat. Nées de ces nombreuses insertions, les fibres charnues constituent un faisceau aplati qui se porte en arrière et en dehors, se contourne sur lui-même au niveau du petit trochanter et vient s'insérer par une aponévrose, 3, à la crête qui descend du petit trochanter à la ligne âpre. 4, adducteur superficiel de la cuisse ou moyen adducteur : ce muscle, situé sur le même plan que le pectiné, auquel il est le plus souvent intimement uni, s'insère, 5, à l'épine et à la face antérieure du corps du pubis par un tendon étroit et aplati qui s'épanouit en aponévrose. Les fibres charnues nées de cette aponévrose se portent en arrière en dehors pour venir se terminer par une lame aponévrotique, 6-7-7, à la partie moyenne de la ligne âpre du fémur, entre le muscle vaste interne qui est en avant, et le muscle troisième adducteur qui est en arrière. 7', portion du muscle adducteur profond vue entre les muscles pectiné et adducteur superficiel. 8-8, ouvertures qui donnent passage à des vaisseaux. 9, tendon de la longue portion du grand adducteur séparé du muscle vaste interne, auquel il est uni par une expansion fibreuse, 10-10. 11, ouverture qui donne passage aux vaisseaux fémoraux. 12, trou vasculaire. 13, tendon des muscles psoas et iliaque réunis. 14-15, faisceau charnu formé par les fibres les plus profondes du vaste interne : ce faisceau, complétement distinct du corps de ce muscle, va s'épanouir, 16, sur la partie supérieure de la synoviale du genou. 17-18, tendon du muscle triceps fémoral.

DEUXIÈME COUCHE.

Fig. 2. *a*, épine iliaque antérieure et supérieure. *b*, symphyse du pubis. *c*, capsule fibreuse de l'articulation coxo-fémorale. *d*, grand trochanter. *e*, condyle externe du fémur. *f*, condyle interne.

1, muscle obturateur externe. 2-2', adducteur profond de la cuisse ou petit adducteur. Ce muscle s'insère, 3, par de courtes fibres aponévrotiques à la face antérieure du corps et de la branche descendante du pubis. Nées de cette insertion, les fibres charnues se partagent en deux faisceaux qui se portent en bas, en arrière et en dehors, pour venir s'insérer, 4-5-5, par une lame aponévrotique à l'interstice de la ligne âpre du fémur. 6-6, ouvertures qui donnent passage à des vaisseaux. 7, petite portion du grand adducteur vue entre les deux faisceaux du petit adducteur. 8, portion du muscle carré fémoral comprise entre les muscles obturateur externe et petit adducteur. 9, insertions du muscle pectiné qui font suite à celles du muscle adducteur superficiel. 10, aponévrose d'insertion du muscle adducteur superficiel. 11-12, portion moyenne du grand adducteur. 13-13, tendon de la longue portion du grand adducteur qui s'unit par une expansion fibreuse, 14-14, à l'aponévrose du vaste externe.

RÉGION FÉMORALE POSTÉRIEURE.

PREMIÈRE COUCHE.

Fig. 1. *a*, symphyse du pubis. *b*, tubérosité sciatique. *c*, épine sciatique. *d*, grand trochanter. *e*, milieu de l'espace poplité.

1, le muscle carré fémoral. 2-3-4-5-6, le biceps divisé en deux portions : la portion ischiatique ou *longue portion* 2 s'insère à la partie externe de la tubérosité sciatique par un tendon, 3, qui lui est commun avec le muscle demi-tendineux. Nées de la face antérieure et du bord externe de ce tendon, les fibres charnues se portent en bas et en dehors pour venir se terminer sur une aponévrose, 5, qui reçoit par sa face antérieure les fibres charnues de la *courte portion* 4 (*voyez* 15-16, fig. 2). Cette aponévrose de terminaison occupe les deux tiers de la face postérieure du muscle, se rétrécit en concentrant ses fibres, et constitue un tendon très-épais, 6, qui contourne le condyle externe du fémur pour aller s'insérer à la tête du péroné et à la tubérosité externe du tibia (*voyez* pl. 74). 7, le demi-tendineux : ce muscle s'insère à la tubérosité sciatique, 8, par un tendon qui lui est commun avec la longue portion du biceps ; il naît aussi directement de cette tubérosité par quelques fibres charnues. De cette insertion, le demi-tendineux descend obliquement de dehors en dedans, et se termine par un tendon long et grêle, 9, qui contourne la tubérosité interne du tibia pour aller s'insérer à la tubérosité antérieure de cet os (*voyez* pl. 75). 10-10'-11-12, le muscle demi-membraneux recouvert dans une grande partie de son étendue par les muscles biceps et demi-tendineux. 13-13, portion du muscle troisième adducteur comprise entre les muscles demi-tendineux, demi-membraneux et droit interne. 14-14, muscle droit interne dont le tendon, 15, contourne la tubérosité interne du fémur pour venir s'insérer à la crête du tibia. 16-16, le muscle couturier. 17-17, autre portion du troisième adducteur comprise entre les muscles biceps, carré fémoral et vaste externe. 18-18, tendon du grand fessier. 19-19, le muscle obturateur interne. 20-21, les jumeaux pelviens. 22, le pyramidal. 23, le moyen fessier. 24-24'-24", le muscle vaste externe. 25, cloison intermusculaire externe. 26-27, les muscles jumeaux. 28, le muscle plantaire grêle.

DEUXIÈME COUCHE.

Fig. 2. *a*, symphyse du pubis. *b*, tubérosité sciatique. *c*, portion du fémur qui répond à l'espace poplité.

1, le carré fémoral. Ce muscle s'insere à la tubérosité et à la branche ascendante de l'ischion au-devant des muscles demi-membraneux et troisième adducteur. De cette double insertion, les fibres charnues se portent horizontalement en dehors, et se terminent à la partie inférieure du bord postérieur du grand trochanter et à la ligne qui s'étend du grand au petit trochanter. 2-3-4-5-6-7-8-9, le demi-membraneux : ce muscle est comme formé de deux muscles emboîtés l'un dans l'autre et disposés en sens inverse. Le faisceau supérieur, 2, mince et allongé, se termine par un tendon, 3, qui descend vers la tubérosité interne du tibia en donnant naissance, par son côté externe, aux fibres du faisceau inférieur. 4-5-6, le faisceau inférieur est volumineux et arrondi ; ses fibres charnues, nées du tendon du faisceau supérieur, se terminent successivement sur la face antérieure d'un tendon, 7, d'abord caché dans leur épaisseur, qui s'en dégage, 8, et va s'insérer à la tubérosité de l'ischion, 9, au-devant des muscles biceps et demi-tendineux. Ce tendon très-épais donne naissance, par son côté interne, aux fibres charnues du faisceau supérieur ; immédiatement au-dessus de la tubérosité de l'ischion, il fournit une lame aponévrotique qui se partage en deux feuillets dans l'intervalle desquels sont reçues les fibres les plus élevées du faisceau supérieur. 10-11, le muscle troisième adducteur recouvert par le demi-membraneux. 12-12, le droit interne, qui se termine par un tendon long et grêle, 13, situé derrière le condyle interne du fémur, entre le muscle couturier, 14, et le tendon du demi-membraneux. 15-16, portion fémorale ou courte portion du biceps : ce faisceau, né de la plus grande partie de la lèvre externe de la ligne âpre du fémur et de la cloison intermusculaire externe, se termine sur un tendon, 17, qui lui est commun avec la longue portion, 18. 19-20, les muscles jumeaux. 21, le plantaire grêle. 21', le pyramidal. 22-23-24, l'obturateur interne et les jumeaux pelviens.

Fig. 2.

Fig. 1.

Emile Beau ad naturam del.

Offic. Litho. Artus.

Pl. II.

Le Beau ad naturam del.

Offic. litho. Artus.

RÉGION FÉMORALE INTERNE.

TROISIÈME COUCHE.

Fig. 1. *a*, crête iliaque. *b*, symphyse du pubis. *c*, articulation coxo-fémorale. *d*, grand trochanter. *e*, condyle interne, *f*, condyle externe. *g*, poulie fémorale.

1, le muscle obturateur externe. 2, le muscle carré de la cuisse. 3-4-5-6-7, le muscle troisième adducteur, ou grand adducteur, vu par sa face antérieure. Ce muscle est formé de trois portions; la portion supérieure, ou courte portion, 3, est située au-devant de la portion moyenne, dont elle est presque toujours distincte : les fibres charnues dont elle se compose naissent de la branche descendante du pubis, et se dirigent à peu près horizontalement en dehors, pour venir s'insérer au quart supérieur de l'interstice de la ligne âpre et à l'empreinte rugueuse qui monte de cette ligne à la base du grand trochanter. 4, portion moyenne du grand adducteur, qui va s'insérer, 5, aux trois quarts inférieurs de l'interstice de la ligne âpre. La portion inférieure ou longue portion, 6, s'insère à un tubercule du condyle interne du fémur, par un tendon, 7, qui s'unit intimement au muscle vaste interne. Ces deux dernières portions sont séparées par une ouverture, 9, qui donne passage aux vaisseaux fémoraux. 8, petit trou vasculaire.

Fig. 2. *a*, l'os iliaque. *b*, ligament sacro-sciatique. *c*, tubérosité de l'ischion. *d*, symphyse du pubis. *e*, grand trochanter. *f*, condyle interne. *g*, condyle externe.

1-2-3-4, le muscle grand adducteur vu par sa face postérieure. 3, portion inférieure ou longue portion. 5, portion moyenne. Ces deux portions du grand adducteur s'insèrent, par un tendon commun, 1, à la partie inférieure de la tubérosité de l'ischion; 2, et à la lèvre externe de la branche ascendante de cet os. Les fibres charnues, nées de cette double insertion, se partagent en deux ordres : les unes, obliques de dehors en dedans, constituent la longue portion du muscle, et viennent s'insérer, par un tendon très-fort, à un tubercule situé sur la partie postérieure et supérieure du condyle interne; les autres, obliques de dedans en dehors, constituent la portion moyenne du muscle, et viennent s'insérer à l'interstice de la ligne âpre par une aponévrose qui présente plusieurs ouvertures, 6, 7, 8, pour le passage des artères perforantes. 9, ouverture qui donne passage aux vaisseaux fémoraux. 10, fibres charnues qui appartiennent à la portion supérieure du grand adducteur. 11, le muscle carré. 12, tendon du grand fessier. 13-13, les muscles jumeaux.

RÉGION ANTÉRIEURE DU GENOU.

PREMIÈRE COUCHE.

1, le droit antérieur ; 2, son tendon rotulien. 3 et 4, extrémité inférieure des muscles vastes interne et externe. La couche charnue la plus superficielle de ces deux muscles fournit une expansion aponévrotique, dont les fibres entre-croisées recouvrent la rotule et le tendon du droit antérieur. 5, aponévrose du fascia-lata. Cette aponévrose, qui constitue un ligament latéral externe superficiel extrêmement fort, se divise en deux feuillets : le feuillet profond, 6, s'unit intimement au tendon du muscle vaste externe ; le feuillet superficiel, 7–8, recouvre la rotule, le ligament rotulien, le côté interne de l'articulation, et se termine sur la tubérosité interne du tibia en se confondant avec l'expansion aponévrotique, 9–10, fournie par le muscle couturier : c'est entre ces deux feuillets que se développe la bourse muqueuse anti-rotulienne. 11–11, le muscle couturier, qui s'insère à la crête du tibia par un tendon large et aplati, 12–13.. 14, le jambier antérieur. 15, l'extenseur commun des orteils. 16, le long péronier latéral. 17, le jumeau externe. 18, le jumeau interne. 19, le soléaire.

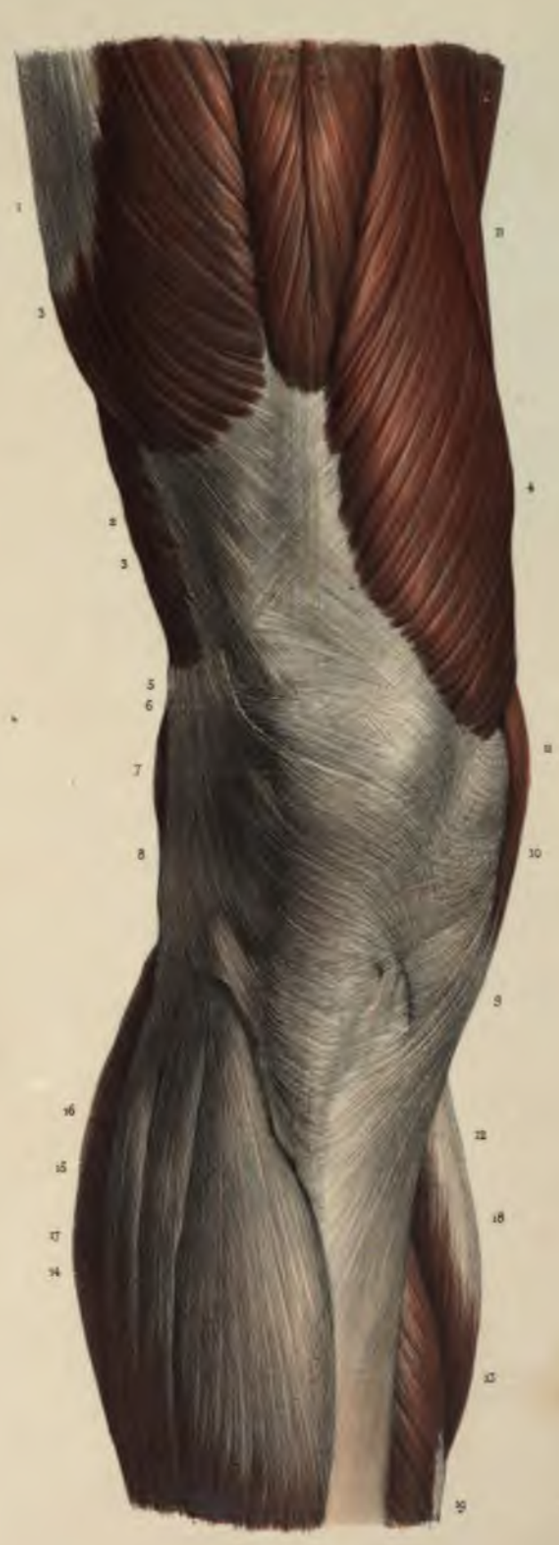

Emile Beau ad naturam del.

Offic. litho. Artis.

Emile Beau ad naturam del.

Offic. Litho. Artus.

RÉGION POSTÉRIEURE DU GENOU.

PREMIÈRE COUCHE.

1-2, le muscle couturier. 3-4, le muscle droit interne. 5-6, le muscle demi-tendineux. 7-7'-7''-8, le muscle demi-membraneux. Tous ces muscles se réfléchissent d'arrière en avant sur le condyle interne du fémur, 9, pour aller s'insérer : le demi-membraneux, à la tubérosité interne du tibia ; le couturier, le droit interne et le demi-tendineux, à la tubérosité antérieure du tibia et à la lèvre interne de la crête de cet os. 10, longue portion du biceps; 10', courte portion de ce muscle : ces deux portions se réunissent en un tendon commun, 11, qui contourne le condyle externe du fémur pour aller s'insérer à la tête du péroné et à la tubérosité antérieure du tibia. 12-12'-12'', le vaste externe, séparé de la courte portion du biceps par une cloison fibreuse, 13-13. 14-14, muscle jumeau interne. 15-15, muscle jumeau externe. 16, muscle plantaire grêle. 17, milieu de l'espace poplité : cet espace, qui a la forme d'une losange, est d'une étendue proportionnelle au développement des muscles qui le circonscrivent, et en particulier du muscle demi-membraneux qui peut être assez volumineux pour le combler à peu près entièrement. L'espace poplité est circonscrit en haut et en dehors par le muscle biceps, en haut et en dedans par les muscles demi-tendineux et demi-membraneux, en bas et en dehors par les muscles plantaire grêle et jumeau externe, en bas et en dedans par le jumeau interne.

RÉGION EXTERNE DU GENOU.

1-2-3, le vaste externe. Ce muscle, à la partie inférieure de la cuisse, est partagé en trois faisceaux : les deux faisceaux postérieurs, 2-3, séparés du faisceau antérieur par un sillon profond, naissent de la cloison intermusculaire externe, 4-5, et se terminent par une aponévrose très-épaisse, 6, qui s'insère au côté externe de la rotule. Un faisceau fibreux, 7-7, détaché du tendon du droit antérieur, recouvre en dehors de la rotule la capsule synoviale de l'articulation, et se termine à la tubérosité externe du tibia. 8-9, feuillet profond de l'aponévrose fascia-lata, dont le feuillet superficiel, 10, a été complétement détaché. Ce feuillet profond, qui s'insère, 11-12, aux tubérosités externe et antérieure du tibia, s'unit intimement au ligament externe de la rotule, 13, qu'il concourt à former, et fournit un trousseau fibreux, 14, qui s'épanouit sur la partie externe de la capsule synoviale de l'articulation. 15-15', le muscle biceps, dont le tendon, 16, s'insère, 17, à la tête du péroné et à la tubérosité externe du tibia : ce tendon envoie une expansion dans l'aponévrose jambière. 18, 19, muscle jumeau externe. 20, muscle soléaire.

Pl. 74.

Emile Beau ad naturam del.

Offic. litho. Artus.

Emile Braun [illegible] Offic. litho. Artus

RÉGION INTERNE DU GENOU.

a, la rotule. *b*, face interne du tibia.

1, le couturier. Ce muscle est divisé, vers la partie inférieure de la cuisse, en deux faisceaux : le faisceau postérieur, 2, large et épais, contourne d'arrière en avant le condyle interne du fémur pour aller s'insérer à la lèvre interne de la crête du tibia, au-devant des muscles droit interne et demi-tendineux auxquels il s'unit. De son bord inférieur part une expansion aponévrotique qui concourt à former l'aponévrose jambière. Le faisceau antérieur, 3, se termine par une large expansion aponévrotique qui recouvre le côté interne de l'articulation du genou. 4-5, portion de l'aponévrose fémorale dont les fibres verticales s'entre-croisent avec celles du tendon du couturier pour aller se jeter dans l'aponévrose jambière. 6-6, tendon du droit interne : ce tendon, d'abord situé entre le muscle couturier et le tendon du demi-membraneux, contourne la tubérosité interne du tibia, et vient se placer derrière le tendon du couturier, au-dessus du tendon du muscle tendineux, auxquels il s'unit pour constituer la *patte d'oie*. 7, le muscle demi-membraneux, dont le tendon, large et épais, 8-8, descend entre les muscles droit interne et demi-tendineux pour venir s'insérer à la tubérosité interne du tibia. 9-9, tendon du demi-tendineux qui contourne la tubérosité interne du tibia, et se porte horizontalement en avant pour aller s'insérer à la tubérosité antérieure du tibia, derrière le muscle couturier, le long du bord inférieur du tendon du droit interne, auxquels il est uni. Du bord inférieur de ce tendon part une expansion aponévrotique qui va se jeter dans l'aponévrose jambière. 10, le vaste interne. 11, le droit antérieur. 12, petite portion du troisième adducteur comprise entre les muscles couturier et droit interne. 13, couche aponévrotique superficielle du genou. 14, ligament interne de la rotule. 15, muscle jumeau interne. 16, muscle soléaire.

RÉGION ANTÉRIEURE DU GENOU.

DEUXIÈME COUCHE.

Fig. 1-2-3-4, aponévrose de terminaison du muscle triceps fémoral. Cette aponévrose est formée de bandelettes verticales qui s'entre-croisent et se réunissent à l'aide de faisceaux fibreux transverses, 5, en un tendon très-épais qui vient s'insérer aux bords supérieur, interne et externe de la rotule. 6-7, tendon du muscle droit antérieur qui s'insère. 7', à la tubérosité antérieure du tibia : ce tendon, confondu au-devant de la rotule, 8, avec le tendon du triceps fémoral, peut en être facilement séparé lorsqu'on a incisé sur ses bords la couche charnue superficielle du vaste interne, 9-10, la couche aponévrotique superficielle du vaste externe, 11-12, et l'aponévrose fascia-lata, 13-13, qui l'enveloppent dans une espece de gaîne (*voyez* pl. 72). 14, ligament externe de la rotule. 15, insertion de l'aponévrose fascia-lata à la tubérosité externe du tibia. 16-16, tissu adipeux qui double la capsule synoviale. 17, extrémité inférieure du couturier qui vient s'insérer, 18, à la crête du tibia. 19, expansion aponévrotique qui recouvrait la tubérosité interne du tibia, 19'. 20, muscle jambier antérieur. 21, muscle long extenseur commun des orteils. 22, muscle long péronier latéral.

RÉGION POSTÉRIEURE DU GENOU.

TROISIÈME COUCHE.

Fig. 2. *a*, portion du fémur comprise entre les deux branches de la bifurcation inférieure de la ligne âpre. *b*, condyle externe. *c*, condyle interne.

1, longue portion du troisième adducteur qui s'insère par un tendon très-épais, 2, à la partie postérieure et supérieure du condyle interne du fémur, 3. 4, portion moyenne du troisième adducteur qui s'insère, 5, à la ligne âpre, entre le muscle vaste externe, 6-7, et la courte portion du biceps, 8-9. 10, longue portion du biceps coupée : ces deux portions s'insèrent par un tendon commun, 11, à la tête du péroné. 12, extrémité supérieure du jumeau externe. 13, extrémité supérieure du jumeau interne. 14-15, le muscle plantaire grêle. 16-17, le muscle poplité. 18, tendon du demi-membraneux divisé en trois portions : la portion externe, 19, concourt à former le ligament postérieur de l'articulation du genou ; elle se porte en haut et en dehors pour aller s'insérer au condyle externe du fémur ; la portion moyenne, 20, s'attache à la partie postérieure de la tubérosité interne du tibia : elle envoie une expansion aponévrotique, 21, qui recouvre le muscle poplité ; la portion interne, 22, continue avec la portion moyenne, glisse d'arrière en avant sur la tubérosité interne du tibia pour aller s'insérer à la partie interne de cette tubérosité. 23-23, le muscle soléaire.

Fig. 2.

Fig. 1.

Emile Beau ad naturam del.

Offic. litho. Artus.

RÉGION ANTÉRIEURE DE LA JAMBE.

Fig. 1. *a*, le tibia; *b*, son extrémité supérieure. *c*, tête du péroné. Fig. 1 et 2. *d*, malléole interne; *e*, malléole externe.

Fig. 1 et 2. 1, le long extenseur commun des orteils; 2, fig. 1, son extrémité supérieure. Ce muscle s'insère à la tubérosité externe du tibia et aux ligaments antérieurs de l'articulation péronéo-tibiale, à la tête du péroné et à la partie antérieure de la face interne de cet os. Il s'insère en outre à l'aponévrose jambière, au ligament inter-osseux et à des cloisons aponévrotiques qui le séparent, en dedans, du muscle jambier antérieur, et, en dehors, des muscles péroniers latéraux. Nées de ces diverses insertions, les fibres charnues se partagent en deux faisceaux qui se terminent chacun par un tendon. Ces deux tendons, le plus souvent réunis par leurs bords voisins, s'engagent sous le ligament annulaire, 3, dans la même gaîne que le muscle péronier antérieur; là, ils se bifurquent pour constituer les tendons des 2e, 3e, 4e et 5e orteils, 4, fig. 1 et 2, lesquels s'avancent sur le dos du pied en croisant à angle aigu la direction du muscle pédieux. Parvenus à la première phalange, ces tendons s'unissent à ceux des muscles lombricaux et inter-osseux, et se divisent en trois portions : l'une moyenne, qui s'insère à l'extrémité postérieure de la seconde phalange; et deux latérales, d'abord séparées, puis réunies, qui viennent se fixer à l'extrémité postérieure de la troisième phalange. Fig. 1 et 2, 5-6, le muscle pédieux ou *court extenseur commun des orteils*, divisé en quatre faisceaux qui se terminent chacun par un tendon : le tendon interne, 7, vient se placer sous le tendon de l'extenseur propre; les trois autres, 8, s'unissent intimement au bord externe des tendons correspondants du long extenseur commun. Fig. 1 et 2. 9, le péronier antérieur; ce muscle n'est nullement distinct du long extenseur commun des orteils. Il s'insère au tiers inférieur de la face interne du péroné ainsi qu'à son bord antérieur, au ligament inter-osseux et à une cloison fibreuse qui le sépare du muscle court péronier latéral; de là les fibres charnues viennent se terminer sur un tendon qui occupe le bord antérieur du muscle. Ce tendon, 10, s'engage sous le ligament annulaire dans la même gaîne que le long extenseur commun et vient s'insérer à l'extrémité postérieure du cinquième os du métatarse. Souvent il fournit un prolongement qui s'unit au tendon extenseur du petit orteil. Fig. 1. 11, l'extenseur propre du gros orteil : ses fibres charnues, nées de la face interne du péroné et du ligament inter-osseux, se rendent tout autour d'un tendon, 12-13, fig. 1 et 2, qui s'engage bientôt sous le ligament annulaire, longe la face dorsale du premier métatarsien et vient se fixer à l'extrémité postérieure de la troisième phalange du gros orteil. Fig. 2. 14, premier inter-osseux dorsal. Fig. 1. 15, extrémité supérieure du muscle jambier antérieur : ce muscle a été enlevé presque entièrement pour pouvoir montrer l'extenseur propre du gros orteil. Le jambier antérieur (*voyez* pl. 80) s'insère à la tubérosité externe du tibia et aux deux tiers supérieurs de sa face externe, au ligament inter-osseux, à l'aponévrose jambière, et à une cloison aponévrotique qui le sépare du long extenseur commun. De ces insertions les fibres charnues, 16, fig. 2, viennent se terminer sur un tendon, 17, fig. 1 et 2, qui franchit le ligament annulaire pour venir s'insérer au tubercule du premier cunéiforme, 18; il fournit presque toujours une expansion aponévrotique au premier métatarsien. Fig. 1. 19, le ligament inter-osseux. 20, le long péronier latéral. 21, fig. 1 et 2, le court péronier latéral. 22, le muscle soléaire.

RÉGION POSTÉRIEURE DE LA JAMBE.

PREMIÈRE COUCHE

Fig. 1. *a*, extrémité inférieure du fémur. *b*, condyle interne. *c*, condyle externe. *d*, malléole interne; *e*, malléole externe.

1 et 2, les jumeaux: le jumeau interne, 1, plus volumineux que l'externe, s'insère par un tendon très-épais, 3, au-dessus du condyle interne du fémur, dans une dépression située immédiatement en arrière du tubercule d'insertion du troisième adducteur; quelques fibres charnues, 4, naissent directement de la bifurcation interne de la ligne âpre. Le jumeau externe, 2, s'insère par un tendon moins épais, 5, à une éminence saillante située sur la partie postérieure de la tubérosité externe du fémur, au-dessus de la fossette d'insertion du muscle poplité. 6, faisceau accessoire du jumeau externe ou muscle plantaire grêle. Le tendon d'insertion des muscles jumeaux, intimement uni à la capsule fibreuse de l'articulation du genou, s'épanouit en une aponévrose qui recouvre en arrière les fibres charnues; l'aponévrose du jumeau interne est beaucoup plus épaisse que celle du jumeau externe. Nées de ces aponévroses, les fibres charnues viennent se terminer, les unes, 7, à un raphé médian; les autres, 8-8, à la face postérieure d'une aponévrose commune, 9, qui s'unit à celle du muscle soléaire, 10, pour constituer le tendon d'Achille, 11. 12-13, le muscle long péronier latéral. 14, le muscle court péronier latéral. 15-16, le muscle long fléchisseur du gros orteil. 17, tendon du muscle long fléchisseur commun des orteils. 18, tendon du muscle jambier postérieur. 19, ligament annulaire postérieur. 20, tendon du muscle demi-membraneux. 21, tendon du muscle biceps. 22, tendon du muscle troisième adducteur. 23, extrémité inférieure du muscle vaste externe.

DEUXIÈME COUCHE.

Fig. 2. *a*, extrémité inférieure du fémur. *b*, condyle interne. *c*, condyle externe. *d*, tubérosité interne du tibia. *e*, tête du péroné. *f*, malléole interne. *g*, malléole externe.

1, le plantaire grêle; ce muscle s'insère, 2, en arrière et au-dessus du condyle externe du fémur, à la capsule de l'articulation du genou et au tendon du jumeau externe; il se termine par un tendon très-grêle, 3, qui descend le long du bord interne du tendon d'Achille pour venir s'insérer avec lui à la face postérieure du calcanéum. 4, le soléaire : ce muscle s'insère, 5, au péroné; 6, au tibia. Les insertions péronières ont lieu : à la tête du péroné par un tendon très-fort qui s'épanouit en aponévrose sur la face antérieure et dans l'épaisseur du muscle; 7-8-9, au tiers supérieur de la face postérieure du péroné et à la moitié supérieure du bord externe de cet os par une lame fibreuse qui sépare ce muscle du long péronier latéral. Les insertions tibiales se font à la ligne oblique de la face postérieure du tibia et au bord interne de cet os, par une aponévrose qui se prolonge sur la face antérieure et dans l'épaisseur du muscle. Quelques fibres charnues naissent encore d'une arcade fibreuse étendue de la ligne oblique du tibia à la tête du péroné. De ces nombreuses insertions, les fibres charnues viennent s'implanter, les unes sur une cloison fibreuse qui sépare ce muscle en deux moitiés égales, les autres sur la face antérieure d'une aponévrose qui se réunit vers le tiers moyen de la jambe à l'aponévrose des muscles jumeaux. Le tendon d'Achille, 10, ainsi constitué par la réunion des tendons des muscles jumeaux, soléaire et plantaire grêle, glisse au moyen d'une synoviale sur la moitié supérieure de la face postérieure du calcanéum pour venir s'insérer, 11, à la partie inférieure de cette face postérieure. 12, 13, 14, 15, 16, 17, 18, 19, comme dans la fig. 1. 20, tendon du muscle demi-membraneux; il fournit une expansion aponévrotique, 21, qui recouvre le muscle poplité, 22. 23, tendon du biceps. 24, tendon du jumeau interne. 25, tendon du jumeau externe. 26, tendon du troisième adducteur. 27, extrémité inférieure du vaste externe.

Pl. 78.

Fig. 1

Fig. 2.

Tuolle Beau ad naturam del.

Offic. litho. Artus

Fig. 1

Fig. 2

Emile Beau ad naturam del

Offic. litho Actus

RÉGION POSTÉRIEURE DE LA JAMBE.

TROISIÈME COUCHE.

Fig. 1. *a*, tubérosité interne du tibia. *b*, tête du péroné. *c*, extrémité inférieure du tibia. *d*, malléole externe. *e*, face postérieure du péroné. *f*, le calcanéum.

1, le poplité : ce muscle s'insère par un tendon très-fort, 2, dans une dépression profonde située sur la partie postérieure de la tubérosité externe du fémur, immédiatement au-dessous de l'éminence saillante qui donne insertion au jumeau externe. Ce tendon, recouvert par la membrane synoviale de l'articulation du genou, s'épanouit en une aponévrose qui se prolonge dans l'épaisseur des fibres charnues. Celles-ci, d'autant plus longues et d'autant plus obliques qu'elles sont plus inférieures, viennent se terminer, 3, sur la surface triangulaire du tibia et sur le bord interne de ces os au moyen d'une aponévrose qui provient en grande partie du tendon du muscle demi-membraneux. 4, le long fléchisseur commun des orteils; ce muscle naît de la ligne oblique du tibia, des trois cinquièmes moyens de la face postérieure de cet os et d'une lame aponévrotique qui recouvre le muscle jambier postérieur. De ces insertions, les fibres charnues viennent s'implanter sur la face antérieure d'un tendon, 5, d'abord placé dans l'épaisseur du muscle, qui s'en dégage au niveau de la malléole interne, et pénètre dans la même gaîne que le jambier postérieur, dont il est séparé par une lame fibreuse, pour gagner le côté interne du calcaneum. 6-6', le long fléchisseur du gros orteil; ce muscle naît des deux tiers inférieurs de la face postérieure du péroné, de l'aponévrose qui recouvre le jambier postérieur, du ligament inter-osseux et d'une cloison aponévrotique qui le sépare des muscles péroniers latéraux. De ces insertions, les fibres charnues viennent se terminer autour d'un tendon situé sur la face postérieure du muscle, et qui devient libre au niveau de l'articulation tibio-tarsienne. Ce tendon, 7, maintenu par un ligament annulaire, 8, s'engage dans la coulisse oblique de l'astragale qui le conduit sous la voûte du calcanéum. 9, le muscle jambier postérieur; 10, son tendon; 11, intervalle qui donne passage aux vaisseaux tibiaux antérieurs. Pour bien voir le jambier postérieur, il est nécessaire d'enlever les muscles poplité, long fléchisseur commun des orteils et long fléchisseur du gros orteil, qui le recouvrent dans une grande étendue (*voyez* fig. 2).

Fig. 2. 9, le jambier postérieur. Ce muscle s'insère, 10-11, à la ligne oblique du tibia et à la face postérieure de cet os; 12-13, à la portion de la face interne du péroné qui est en arrière du ligament inter-osseux. Le jambier postérieur naît encore du ligament inter-osseux et d'une lame aponévrotique qui recouvre sa face postérieure. De ces diverses insertions, les fibres charnues viennent se rendre à un tendon, 14, d'abord caché dans leur épaisseur, qui s'en isole un peu au-dessus de l'articulation tibio-tarsienne. Là ce tendon, placé au-devant de celui du muscle long fléchisseur commun des orteils, 15, s'engage dans une coulisse creusée sur la partie postérieure de la malléole interne. 16-17, insertion du muscle poplité. 18, extrémité supérieure; 19, extrémité inférieure du long fléchisseur du gros orteil; 20, gaîne qui le renferme.

Fig. 1. 21-22, le muscle long péronier latéral; 23, son tendon. Ce même muscle, 21-22, fig. 2, coupé vers sa partie moyenne. 24, fig. 1 et 2, le muscle court péronier latéral. 25, fig. 1, le ligament inter-osseux. Fig. 1, 26 et 27, tendons des muscles jumeaux. 28, tendon du muscle demi-membraneux. 29, tendon du muscle biceps.

EXTERNE DE LA JAMBE.

PREMIÈRE COUCHE.

Fig. 1. *a*, extrém[illegible]périeure du tibia. *b*, tubérosité antérieure. *c*, tête du péroné. *d*, malléole externe. *e*, le calcanéum. *f*, extrémité postérieure du cinquième métatarsien. *g*, extrémité inférieure du fémur. *h*, la rotule.

1-2, le muscle jambier antérieur. 3-3, le muscle long extenseur commun des orteils ; 4, tendons de ce muscle. 5, tendon du muscle extenseur propre du gros orteil. 6, le muscle péronier antérieur ; 7, tendon de ce muscle. 8, le long péronier latéral ; 9, son extrémité supérieure. Ce muscle s'insère à la tubérosité externe du tibia, à la tête du péroné, au tiers supérieur de la face externe de cet os, et à des cloisons aponévrotiques qui le séparent, en avant, du muscle extenseur commun, et, en arrière, des muscles soléaire et long fléchisseur du gros orteil. De ces insertions descendent les fibres charnues, pour venir se rendre à un tendon, d'abord placé dans l'épaisseur du muscle, puis apparent sur sa face externe, 10, au niveau de la partie moyenne de la jambe. Ce tendon s'engage derrière la malléole externe dans une coulisse qui lui est commune avec le court péronier latéral et traverse la face externe du calcanéum pour pénétrer, 10, dans la gouttière oblique du cuboïde. 11-11, le muscle court péronier latéral ; 12, son tendon. 13-13, cloison fibreuse, qui sépare les muscles long et court péroniers latéraux des muscles long-extenseur commun des orteils et péronier antérieur. 14-15, le muscle jumeau externe. 16, le muscle soléaire. 17-17, tendon d'Achille. 18, le muscle pédieux. 19-20, muscles de la région plantaire externe. 21, tendon du biceps. 22, ligament rotulien. 23, tendon des extenseurs. 24-25, ligament latéral externe. 26, cartilage inter-articulaire externe. 27, ligament fourni par le fascia-lata, qui vient s'insérer au tubercule antérieur du tibia. 28, tendon du vaste externe. 29, ligament annulaire.

DEUXIÈME COUCHE.

Fig. 2. *a*, le tibia ; *b*, condyles du tibia. *c*, tubérosité antérieure. *d*, tubérosité externe. *e*, le péroné ; *f*, tête du péroné. *g*, malléole externe. *h*, le calcanéum.

1, le long péronier latéral, coupé au niveau de l'extrémité supérieure du court péronier qu'il recouvre ; 2 et 3, ses insertions à la tubérosité externe du tibia et à la tête du péroné ; 4, son tendon, qui se réfléchit dans la coulisse du cuboïde. 5-6, le court péronier latéral : ce muscle naît des deux inférieurs de la face externe du péroné et des cloisons aponévrotiques qui le séparent, en avant, 7-8, du muscle péronier antérieur, et, en arrière, du muscle long fléchisseur du gros orteil. De ces diverses insertions, les fibres charnues se rendent successivement à la face externe et aux bords d'un tendon aplati, 9, qui règne sur la face externe du muscle. Ce tendon, que les fibres charnues abandonnent au moment où il se réfléchit dans la coulisse de la malléole externe, glisse sur la face externe du calcanéum dans une gaîne située au-dessus de celle du long péronier latéral, et vient s'insérer, 10, à l'extrémité postérieure du cinquième métatarsien : souvent il envoie un prolongement au tendon extenseur du petit orteil. 11, le péronier antérieur ; 12, son tendon. 13-14, le muscle extenseur commun des orteils. 15, extrémité supérieure du jambier antérieur. 16, tendon du biceps. 17, tendon d'Achille. 18, ligament annulaire. 19, muscle pédieux.

RÉGION EXTERNE DE LA JAMBE.

PREMIÈRE COUCHE.

Fig. 1. *a*, extrémité supérieure du tibia. *b*, tubérosité antérieure. *c*, tête du péroné. *d*, malléole externe. *e*, le calcanéum. *f*, extrémité postérieure du cinquième métatarsien. *g*, extrémité inférieure du fémur. *h*, la rotule.

1–2, le muscle jambier antérieur. 3–3, le muscle long extenseur commun des orteils ; 4, tendons de ce muscle. 5, tendon du muscle extenseur propre du gros orteil. 6, le muscle péronier antérieur ; 7, tendon de ce muscle. 8, le long péronier latéral. 9, son extrémité supérieure. Ce muscle s'insère à la tubérosité externe du tibia, à la tête du péroné, au tiers supérieur de la face externe de cet os, et à des cloisons aponévrotiques qui le séparent, en avant, du muscle extenseur commun, et, en arrière, des muscles soléaire et long fléchisseur du gros orteil. De ces insertions descendent les fibres charnues, pour venir se rendre à un tendon, d'abord placé dans l'épaisseur du muscle, puis apparent sur sa face externe, 10, au niveau de la partie moyenne de la jambe. Ce tendon s'engage derrière la malléole externe dans une coulisse qui lui est commune avec le court péronier latéral et traverse la face externe du calcanéum pour pénétrer, 10, dans la gouttière oblique du cuboïde. 11–11, le muscle court péronier latéral ; 12, son tendon. 13–13, cloison fibreuse, qui sépare les muscles long et court péroniers latéraux des muscles long-extenseur commun des orteils et péronier antérieur. 14–15, le muscle jumeau externe. 16, le muscle soléaire. 17–17, tendon d'Achille. 18, le muscle pédieux. 19-20, muscles de la région plantaire externe. 21, tendon du biceps. 22, ligament rotulien. 23, tendon des extenseurs. 24–25, ligament latéral externe. 26, cartilage inter-articulaire externe. 27, ligament fourni par le fascia-lata, qui vient s'insérer au tubercule antérieur du tibia. 28, tendon du vaste externe. 29, ligament annulaire.

DEUXIÈME COUCHE.

Fig. 2. *a*, le tibia ; *b*, condyles du tibia. *c*, tubérosité antérieure. *d*, tubérosité externe. *e*, le péroné ; *f*, tête du péroné. *g*, malléole externe. *h*, le calcanéum.

1, le long péronier latéral, coupé au niveau de l'extrémité supérieure du court péronier qu'il recouvre ; 2 et 3, ses insertions à la tubérosité externe du tibia et à la tête du péroné ; 4, son tendon, qui se réfléchit dans la coulisse du cuboïde. 5–6, le court péronier latéral : ce muscle naît des deux inférieurs de la face externe du péroné et des cloisons aponévrotiques qui le séparent, en avant, 7–8, du muscle péronier antérieur, et, en arrière, du muscle long fléchisseur du gros orteil. De ces diverses insertions, les fibres charnues se rendent successivement à la face externe et aux bords d'un tendon aplati, 9, qui règne sur la face externe du muscle. Ce tendon, que les fibres charnues abandonnent au moment où il se réfléchit dans la coulisse de la malléole externe, glisse sur la face externe du calcanéum dans une gaine située au-dessus de celle du long péronier latéral, et vient s'insérer, 10, à l'extrémité postérieure du cinquième métatarsien : souvent il envoie un prolongement au tendon extenseur du petit orteil. 11, le péronier antérieur ; 12, son tendon. 13-14, le muscle extenseur commun des orteils. 15, extrémité supérieure du jambier antérieur. 16, tendon du biceps. 17, tendon d'Achille. 18, ligament annulaire. 19, muscle pédieux.

Fig. 1.

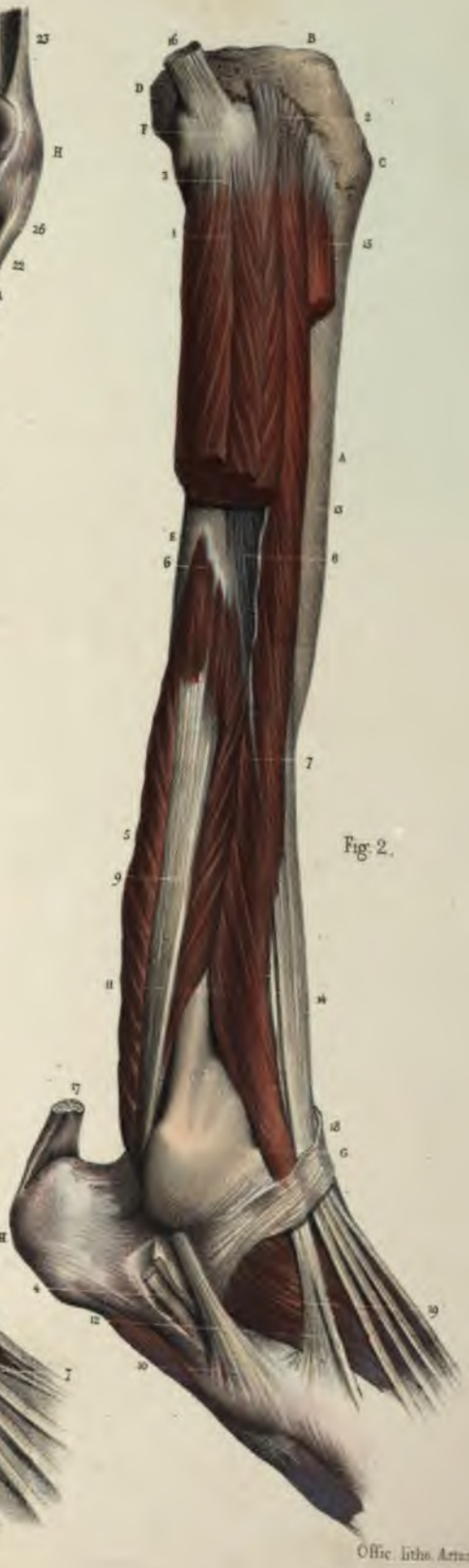

Fig. 2.

Emile Beau ad naturam del.

Offic. litho. Artus

Pl. 81.

Fig. 2.

Emile Beau ad naturam del

Offr. Litho Artus

RÉGION INTERNE DE LA JAMBE.

Fig. 1. *a*, extrémité inférieure du fémur. *b*, rotule. *c*, tubérosité antérieure du tibia. *d*, face interne du tibia. *e*, malléole interne.

1-1-2, jumeau interne. 3, soléaire; l'aponévrose de ce muscle s'unit à celle des muscles jumeaux pour constituer, 5, le tendon d'Achille. 6, tendon du muscle plantaire grêle. 7, tendon du muscle demi-membraneux. 8, ligament latéral interne de l'articulation fémoro-tibiale. 9, muscle poplité. 10, long fléchisseur commun des orteils. 11, long fléchisseur du gros orteil. 12, tendon du jambier postérieur qui vient s'insérer, 13, au scaphoïde et au premier cunéiforme. 14, ligament annulaire interne. 15, muscle jambier antérieur dont le tendon, 16, vient se fixer, 17, au premier cunéiforme. 18, ligament antérieur de l'articulation tibio-tarsienne. 19, adducteur du gros orteil. 20, faisceau interne du muscle accessoire. 21, aponévrose plantaire.

RÉGION DORSALE DU PIED.

Fig. 2. *a*, astragale. *b*, calcanéum. *c*, premier métacarpien.

1, pédieux. Ce muscle, né de la partie antérieure de la face externe du calcanéum et du ligament annulaire antérieur, se divise bientôt en quatre faisceaux charnus, 2-3-4-5, qui se terminent par autant de tendons, 7-7. Le premier de ces tendons, qui est le plus fort, s'insère à l'extrémité postérieure de la première phalange du gros orteil; les trois autres s'unissent aux tendons du long extenseur commun et se terminent avec eux. Le pédieux fournit fort souvent un petit tendon surnuméraire, 7', pour le second orteil. 8-8', tendons du long extenseur commun des orteils. 9, tendon de l'extenseur propre du gros orteil. 9', expansion fibreuse fournie par le tendon du jambier antérieur. 10-11, muscles interosseux. 12, tendon du jambier antérieur. 13, ligament astragalo-scaphoïdien supérieur.

RÉGION PLANTAIRE.

PREMIÈRE COUCHE.

Fig. 1. 1-2-3, adducteur du gros orteil. Ce muscle s'insère à la partie interne et postérieure du calcanéum, au ligament annulaire interne, à la face supérieure de l'aponévrose plantaire et à la cloison fibreuse qui le sépare du court fléchisseur commun des orteils. De ces diverses insertions, les fibres charnues viennent se terminer autour d'un tendon, 4-4, d'abord caché dans leur épaisseur, qui s'en dégage au niveau du premier cunéiforme, s'unit par son bord interne au court fléchisseur, et vient s'attacher à l'os sésamoïde interne, et en dedans de la partie postérieure de la première phalange. 5-6 6', muscle court fléchisseur du gros orteil. 7-7, tendon du long fléchisseur du gros orteil. 8, aponévrose plantaire. 9, court fléchisseur commun des orteils. Ce muscle s'insère à la partie postérieure et inférieure du calcanéum, à l'aponévrose plantaire, à deux cloisons fibreuses qui le séparent de l'adducteur du gros orteil et de l'adducteur du petit. Parvenu à la partie moyenne de la plante du pied, il se divise, 10-10, en quatre faisceaux, dont les tendons, 11-11, longs et grêles, placés sous les tendons du long fléchisseur commun, 12-12, s'engagent avec eux dans le canal moitié fibreux, moitié osseux, des phalanges. 13 13, muscles lombricaux. 14-14, abducteur du petit orteil. Ce muscle s'insère à la partie postérieure et externe du calcanéum, à une cloison fibreuse qui le sépare du court fléchisseur commun, et à l'aponévrose plantaire, 15-15, qui recouvre sa face inférieure et vient s'attacher, 16, à l'extrémité postérieure du cinquième métatarsien. De ces insertions, les fibres charnues viennent se terminer successivement autour d'un tendon, 17 17, qui s'insère en dehors de l'extrémité postérieure de la première phalange du petit orteil. 18, court fléchisseur du petit orteil. 19, muscle interosseux.

DEUXIÈME COUCHE.

Fig. 2. 1, tendon du jambier postérieur. 2-2'-3, tendon du long fléchisseur du gros orteil. Parvenu à la plante du pied, ce tendon croise la direction du long fléchisseur commun au-dessus duquel il est placé et auquel il adhère par un prolongement très-fort, s'engage entre les muscles abducteur oblique et court fléchisseur du gros orteil, puis entre les deux os sésamoïdes de l'articulation métatarso-phalangienne, pour aller s'insérer à l'extrémité postérieure de la deuxième phalange du gros orteil. 4, tendon du long fléchisseur commun des orteils. Ce tendon, après avoir croisé celui du long fléchisseur du gros orteil, reçoit son muscle accessoire et se divise, 5, en quatre tendons, 6-6, qui traversent la fente de chacun des tendons, 7-7, du muscle court fléchisseur commun, et vont, 8-8, s'insérer aux extrémités postérieures des troisièmes phalanges. Les tendons du court fléchisseur commun, 7-7, affectent la même disposition que ceux du fléchisseur superficiel des doigts; ils s'insèrent aux bords de la deuxième phalange. 9-9', accessoire du long fléchisseur commun. Ce muscle est divisé en deux faisceaux : le faisceau interne, plus considérable, s'insère, 10, à la partie postérieure et interne du calcanéum; le faisceau externe s'insère, 10', à la partie postérieure de la face externe du même os. Ces deux faisceaux se terminent par des expansions fibreuses qui s'unissent aux tendons du long fléchisseur commun. 11, ligament calcanéo-cuboïdien. 12-12, muscles lombricaux; ils représentent exactement les lombricaux de la main. 13-14, muscle adducteur du gros orteil coupé près de ses insertions. 15-15, muscle court fléchisseur du gros orteil, uni par une expansion fibreuse, 16, au faisceau interne du muscle accessoire. 17, faisceau interne de l'abducteur oblique du gros orteil. 18, tendon du long péronier latéral qui se réfléchit dans la gouttière du cuboïde, 19-19, pour aller s'insérer à l'extrémité postérieure du premier métatarsien. 20, court fléchisseur du petit orteil. Ce muscle, né, 21, de l'extrémité postérieure du cinquième métatarsien et de la gaîne qui renferme le long péronier latéral, vient s'insérer par un tendon, 22, en dehors de l'extrémité postérieure de la première phalange du petit orteil. 22', tendon du court abducteur du petit orteil. 23-24, muscles interosseux.

TROISIÈME COUCHE.

Fig. 3. 1, tendon de l'adducteur du gros orteil. 2, court fléchisseur du gros orteil. Ce muscle naît, par des fibres aponévrotiques, 3, du cuboïde, du troisième cunéiforme, du ligament calcanéo-cuboïdien, du tendon du jambier postérieur et quelquefois du tendon du long fléchisseur ou de son muscle accessoire par un petit faisceau distinct, 5. De ces diverses insertions, les fibres charnues viennent se terminer sur le tendon de l'adducteur du gros orteil, qui s'insère, 6, à l'os sésamoïde interne et en dedans de l'extrémité postérieure de la première phalange. 7-7', tendon du long fléchisseur du gros orteil. 8, gaîne fibreuse qui le renferme. 9-9'-10, abducteur oblique du gros orteil. Ce muscle est composé de deux faisceaux : le faisceau interne, 9, qui est considéré par plusieurs auteurs comme faisant partie du court fléchisseur, s'insère avec ce muscle au cuboïde et au ligament calcanéo-cuboïdien; le faisceau externe, 9'-10, s'insère au cuboïde, aux extrémités postérieures des troisième et quatrième métatarsiens et à la gaîne du tendon du long péronier latéral. Ces deux faisceaux réunis viennent s'insérer par un tendon, 11, à l'os sésamoïde externe et en dehors de l'extrémité postérieure de la première phalange. 12-12-12, abducteur transverse du gros orteil. Ce muscle, composé de faisceaux qui naissent des gaînes tendineuses du fléchisseur commun et du ligament transverse ou métatarse, s'unit à l'abducteur oblique et s'insère avec lui, 13, à l'os sésamoïde externe. 14, tendon de l'abducteur du petit orteil. 15-16, court fléchisseur du petit orteil. 18-19, muscles interosseux. Ces muscles sont au nombre de sept : quatre interosseux dorsaux et trois interosseux plantaires. L'axe du pied étant représenté par une ligne passant par le deuxième orteil, les interosseux dorsaux sont tous abducteurs; et les interosseux plantaires, tous adducteurs. 20, tendon du long péronier latéral. 21, ten[illegible] du jambier postérieur qui s'insère au scaphoïde et au premier cunéiforme. Ce ten[illegible] envoie une expansion très-forte, 22, aux troisième et quatrième métatarsiens. 23, g[illegible] du long fléchisseur commun des orteils. 24, gaîne du long fléchisseur du gros o[illegible] 25, ligament calcanéo-cuboïdien. 26, ligament calcanéo-cuboïdien interne. 27, tendons du long fléchisseur commun des orteils.

Fig. 1

Fig. 2.

Fig. 3

Emile Beau ad naturam del

Offic. litho Artus